

# El láser y la fotónica en la Cirugía Plástica española e iberoamericana. Antecedentes históricos, aplicaciones actuales y proyectos de desarrollo inmediato

**Laser and photonics in Plastic Surgery in Spain and Latinamerica. Historical background, current applications and projects of immediate development**



Martínez-Carpio P.A.

Martínez-Carpio PA \*, Trelles MA\*\*

## Resumen

La sociedad moderna valora y demanda los tratamientos láser por encima de otras posibilidades. En Cirugía Plástica los tratamientos fototerápicos y el láser se utilizan rutinariamente para combatir la diversa amalgama de signos senescentes de la piel. También, como herramienta ocasionalmente ventajosa en cirugía incisional, estética, óculo-plástica y reconstructiva. En esta revisión se plantea un panorama ecléctico sobre las posibilidades actuales del láser en el dominio del cirujano plástico, diferenciando un modelo reduccionista y un modelo integrador en el abordaje especializado de la Fotónica Médica y la Cirugía Láser. Se destaca la labor de la Sociedad Española de Láser Médico-Quirúrgico como nexo de unión entre Europa e Iberoamérica en la investigación, docencia y asistencia en esta materia.

## Abstract

Modern society values and demands laser treatment above other therapeutical options. In Plastic Surgery, phototherapy treatments and lasers are used on a day to day basis against the broad amalgam of signs of aging skin. Sometimes they are also used as an advantageous instrument in incisional, aesthetic, oculoplastic and reconstructive surgery.

In this review, we offer an eclectic overview of the current possibilities for laser applications in Plastic Surgery, defining a model in which the surgeon can integrate all of the available offer in Medical Photonics and Laser Surgery not merely based on the use of laser. We highlight the role of the Spanish Society of Medical Surgical Laser as a link between Europe and Latinamerica in research, teaching and assistance in this field.

**Palabras clave** Láser, Cirugía Plástica, Cirugía Estética, Fotorrejuvenecimiento, Fototerapia, Laserterapia.

**Código numérico** 14-1545-156-15852-173-261

**Key words** Laser, Plastic Surgery, Aesthetic Surgery, Photorejuvenation, Phototherapy, Lasertherapy.

**Numeral Code** 14-1545-156-15852-173-261

\* IMC-Investiláser. Sabadell. Unidad de Investigación Láser. Centro de Oftalmología Bonafonte. Barcelona, España. Sociedad Española de Láser Médico-Quirúrgico (SELMQ).

\*\* Cirujano Plástico. Instituto Médico Vilafortuny/Fundación Antoni de Gimbernat. Cambrils. Tarragona. España. Sociedad Española de Láser Médico-Quirúrgico (SELMQ).

## Introducción

En general, los lectores de la especialidad de Cirugía Plástica están familiarizados con la fototerapia y las aplicaciones del láser en las intervenciones estéticas, particularmente en su relación con el rejuvenecimiento cutáneo. Frecuentemente aparecen artículos científicos sobre láser incluyendo originales sobre investigación básica y clínica y revisiones sobre los avances conseguidos.

Desde la invención del láser en 1961, se intuyeron sus posibles usos médicos y quirúrgicos prácticamente en todas las especialidades. La visión multidisciplinar del láser terapéutico en España se remonta a la primera mitad de la década de los 70, al fundarse el Grupo Láser España como un colectivo de facultativos pertenecientes a las diferentes especialidades del láser que compartían intereses comunes, técnicos y asistenciales (1). En los años 1980 se creó el Centro de Documentación Láser con el mismo sentido corporativista, pero dedicado a la comunicación en español de las investigaciones científicas y médicas de la fotónica y del láser. Surgió al mismo tiempo la Sociedad Española de Laserterapia, bajo la misma filosofía (2). Como tal diversificación no tenía sentido, la fusión de las tres organizaciones se oficializó en una única Sociedad Española de Láser Médico-Quirúrgico (SELMQ) en 1989. Actualmente la SELMQ es una Sociedad reconocida internacionalmente, en la que expertos y noveles de todas las especialidades del láser y de sus ciencias básicas se congregan con la finalidad de promover el intercambio de conocimientos y experiencias (2,3).

El abordaje multidisciplinar del láser médico-quirúrgico en los países desarrollados ha permitido que descubrimientos y aplicaciones en una especialidad dada, como la Cirugía General, la Oftalmología, la Dermatología, la Odontología o tantas otras, puedan extrapolarse a otras especialidades (2,3); sin embargo, la mayor parte de miembros de la SELMQ centran su ámbito asistencial en los tratamientos dermatoestéticos para combatir los signos del envejecimiento, las enfermedades y las consecuencias de la sobreexposición solar.

Cuando se fundó la SELMQ ya se disponía de un amplio listado de láseres para cirugía cutánea: argón, colorante impulsado por argón, colorante impulsado por lámpara de destellos, CO<sub>2</sub>, vapor de cobre, vapor de oro, kriptón, Nd:YAG y Rubí Calidad-Conmutada (Q-Switched). Desde entonces se han utilizado con buenos resultados, y actualmente, se han perfeccionado y han aparecido otros nuevos sistemas como alternativa. En esta revista, en ocasiones anteriores, se han tratado los principios físicos y biológicos más rele-

vantes en laserterapia y otras fuentes energéticas afines. La presente revisión tiene como objetivo brindar un enfoque diferente de la fotónica médica y de la laserterapia médico-quirúrgica, especialmente orientado a la Cirugía Estética, Plástica y Reconstructiva que se desarrolla en España y América Latina. Diferenciamos dos apartados; en el primero, examinamos los principales sistemas lumínicos y los láseres que más utilizan los cirujanos plásticos del entorno hispano, comentando brevemente sus características e indicaciones. Y en el segundo, analizamos el presente y futuro del láser médico-quirúrgico en España e Iberoamérica, según las previsiones y proyectos dependientes de la SELMQ (Sección SELMQ-América), en cuanto a programas de formación y publicaciones científicas que ayuden a consolidar el lenguaje técnico en español sobre esta materia, tan invadido por anglicismos innecesarios.

### TECNOLOGIAS LUMINICAS Y LASER COMO UTENSILIOS PRIMARIOS Y COMPLEMENTARIOS EN CIRUGIA ESTETICA

El láser y otras fuentes de luz que tienen como diana la piel y los tejidos subcutáneos, juegan un papel primario o complementario en las intervenciones quirúrgicas. El láser de CO<sub>2</sub> sigue siendo el patrón con el que se comparan los nuevos equipos de alta potencia que ofrecen cortes nítidos y tratamientos ablativos. Sin embargo, hoy en día asistimos a una variada oferta tecnológica, mucha de la cual carece de eficacia significativa, desprestigiando los buenos resultados de los tratamientos no-ablativos y otros coadyuvantes de la cirugía con láser de alta potencia. Se necesita una formación e información verídica de la eficacia real de cada aparato en función de cada patología. A partir de esto, podemos valorar el coste y rentabilidad del aparato o aparatos que necesitamos, conociendo de antemano la satisfacción del médico y del paciente a través de los resultados informados en la literatura. Aquí diferenciamos la luz intensa pulsada, el LED emisor de luz, los láseres, la terapia láser de baja y alta potencia, el tratamiento de las lesiones pigmentadas y vasculares, la depilación médica, así como otras aplicaciones propias de la Cirugía Plástica, Estética y Reparadora.

### Sobre la Luz Intensa Pulsada (IPL)

IPL corresponde al acrónimo anglosajón de *Intense Pulsed Light*. Se trata de un tipo especial de lámpara de flash que a diferencia del láser, emite un haz policromático de alta intensidad, no coherente ni colimado, con longitudes de onda en el espectro visible e IR cercano (515-1200nm). En la década de 1990, en EEUU, se desarrollaron las investigaciones más importantes sobre sus efectos en las lesiones vascula-

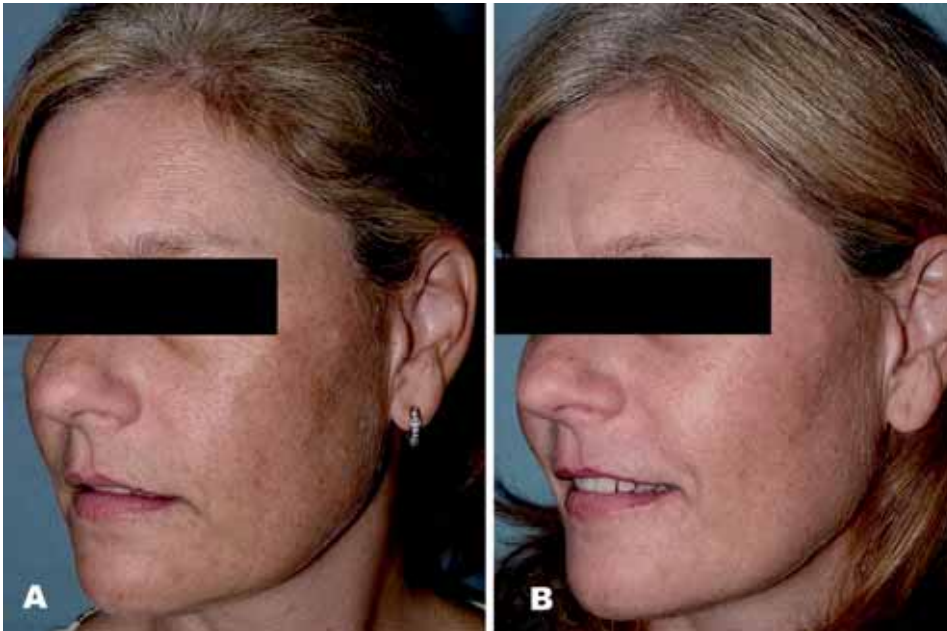

Fig. 1. Paciente de 52 años, fototipo II. A) Pretratamiento: Extenso daño solar, signos de envejecimiento cutáneo y pigmentaciones B) Aspecto tras 3 sesiones de tratamiento con luz intensa pulsada (IPL) 520-1200 nm. Mejoría de la textura cutánea y eliminación de las pigmentaciones.

res y pigmentadas y en la colagenogénesis cutánea (Fig. 1). Desde que se autorizó su uso para fotodepilación (1997), su comercialización ha sido exponencial: un mismo aparato resulta útil para varias aplicaciones basadas en el principio de la fototermolisis selectiva. Esto significa que la destrucción de la diana tiene lugar por la absorción preferencial a nivel del cromóforo absorbente de energía lumínica. En las lesiones pigmentadas benignas, la melanina absorbe las longitudes de onda proyectadas a nivel epidérmico (mecanismo de interacción o exteriorización fototermolisis fotoacústica selectiva) y dérmico (mecanismo de microfragmentación-fagocitosis). Las frecuencias pueden seleccionarse mediante filtros de corte según el cromóforo diana que interese (hemoglobina, melanina, pigmento de los tatuajes, etc.).

Es útil para la fotodepilación médica, para tratar determinadas lesiones vasculares y pigmentadas, incluyendo telangiectasias y eritemas, y para el foto-rejuvenecimiento no ablativo, con eficacia clínica demostrada (3-5).

#### Sobre el Diodo Emisor de Luz (LED)

LED corresponde al acrónimo anglosajón de *Light Emitting Diode*. Cualquier diodo es una lámpara de dos electrodos (ánodo-cátodo) que sirve para rectificar la corriente eléctrica. El LED consiste en un dispositivo semiconductor (diodo) que irradia una luz casi monocromática, con un ancho de banda muy estrecho. El efecto se consigue cuando el diodo se polariza y es atravesado por la corriente eléctrica. El color o longitud de onda depende del material semi-

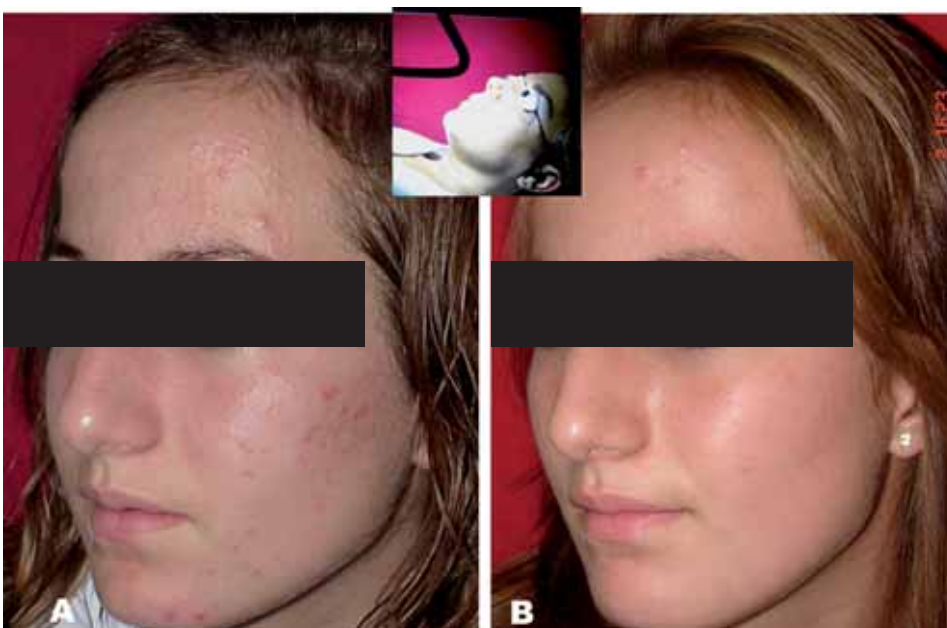

Fig. 2. Paciente de 17 años, fototipo II-III. A) Pretratamiento; Acné juvenil con abundantes microquistes comedónicos, irritación cutánea crónica y eritema residual inflamatorio. B) Resultados un mes después de 6 sesiones de tratamiento con fototerapia LED de 418 nm y tratamientos tópicos. Excelente textura cutánea y desaparición de las lesiones del acné.



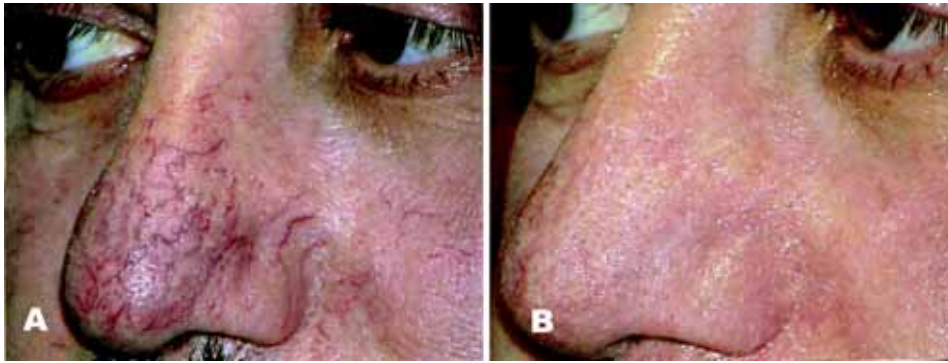

Fig. 3. Varón de 50 años, fototipo III. A) Telangiectasias importantes en cara y principalmente en la nariz. B) Excelentes resultados cosméticos tras 2 sesiones de tratamiento con láser de Argón (488-514 nm).

conductor empleado: GaAs (IR), AlGaAs (rojo e IR), GaP (verde), diamante (violeta), SiC (azul), etc.

El primer LED en el espectro visible lo desarrolló Holonyak, de General Electric, en 1962. Los LEDs utilizados en fototerapia emiten entre el azul (405nm), el rojo (633nm), el amarillo (585 nm) y el IR (940nm). Su efecto no es térmico, sino, estimulante (bioestimulación) de los procesos, mejorando el aspecto de la piel en la forma conocida como rejuvenecimiento no ablativo. Bien en fototerapia o en terapia fotodinámica (PDT), obtiene resultados beneficiosos en el tratamiento del acné polimorfo, de la psoriasis y del vitíligo, atenuando significativamente pequeñas líneas y arrugas cutáneas (Fig.2). Su efecto fotobiomodulador opera sobre los componentes y constituyentes intracelulares, particularmente en las mitocondrias y posiblemente a través de procesos bioquímicos, estructurales y dinámicos, comprobados para la baja potencia (3-5).

### Sobre los láseres

Se caracterizan por una emisión de radiación electromagnética monocromática, direccional, coherente y colimada. Suelen clasificarse según la naturaleza del medio activo; destacan los sólidos -KTP (532nm), rubí (694nm), alejandrita (755nm), Nd:YAG (1064nm), Ho:YAG(2130nm), Er:YAG (2940nm), líquidos - láseres de colorante (*dye*) (multifrecuencia) y láser de rodamina (560-650nm), gaseosos - excímeros (multifrecuencia, especialmente 193, 248 y 308nm), argón (350-514nm), vapor de cobre (511nm-578nm), He-Ne (633nm) y CO<sub>2</sub> (10600nm) y semiconductores InGaAlP (630-700nm), GaAlAs (780-820-870nm) y GaAs (904-905nm). Estos últimos son todos de baja potencia.

Como norma, para un mismo procedimiento pueden obtenerse buenos resultados con láseres muy diferentes, si se sabe optimizar su manejo y se conocen las posibilidades dosimétricas para abordar cada caso clínico (Fig. 3) (6). El láser de luz visible también se utiliza para la PDT (3).

El futuro inmediato lo tenemos con varios láseres, en especial el de excímeros, el de titanio-zafiro y la

microscopía confocal. El láser de excímeros de 308nm es eficaz para tratar placas de psoriasis y se han descrito remisiones hasta dos años después de completar el tratamiento. También es el tratamiento más efectivo para repigmentar el vitíligo, y en combinación con tacrólimus al 0.1% podría alcanzar porcentajes de repigmentación superiores al 70% (4). El láser de titanio-zafiro, desarrollado para Oftalmología, consigue realizar una trabeculoplastia sin efecto térmico ni quemaduras, y acaba de aprobarse para su uso clínico en humanos. En estos momentos se estudian otras utilidades quirúrgicas y dermatológicas que podrían llegar a ser revolucionarias, con el uso de nuevos pigmentos marcadores que ayudan a que la cirugía con láser sea aún más precisa. En cuanto a la microscopía confocal supone una innovación de gran alcance para el estudio de la piel, porque permite imágenes de valor comparable a los resultados anatomopatológicos de una biopsia, visualizando las células una a una. Consiste en iluminar el tejido con una luz especial, preferiblemente láser, que puede ser de reflectancia o de fluorescencia. La primera comienza a utilizarse para el seguimiento de las lesiones benignas y malignas, a la espera de concretar si permite evitar determinadas biopsias.

### Sobre la Terapia Láser de Baja Potencia (LLLT)

En ocasiones se habla, con poco acierto, de “láser blando” (*Soft-laser*) o “láser médico” en contraposición al láser “quirúrgico” o “duro” (*Power-laser*), capaz de cortar y ablacionar el tejido. Se propone la expresión Terapia Láser de Baja Potencia, como traducción del acrónimo LLLT (*Low Level Laser Therapy*). Tiene indicaciones biomoduladoras sobre piel y mucosas, actuando sobre los tejidos, células y moléculas. Incluye cuatro láseres básicos: He-Ne (633nm), InGaAlP (630-700nm), GaAlAs (780-820-870nm) y GaAs (904-905nm). Además, los láseres de CO<sub>2</sub>, Nd:YAG y colorantes, a bajas potencias o en forma desfocalizada, y emisión continua, actúan de forma similar, pasando a convertirse en LLLT. La biomodulación, en condiciones dosimétricas estrictas y adecuadas al caso, se traduce en una mejora significativa de la microcirculación y del flujo linfático en la zona

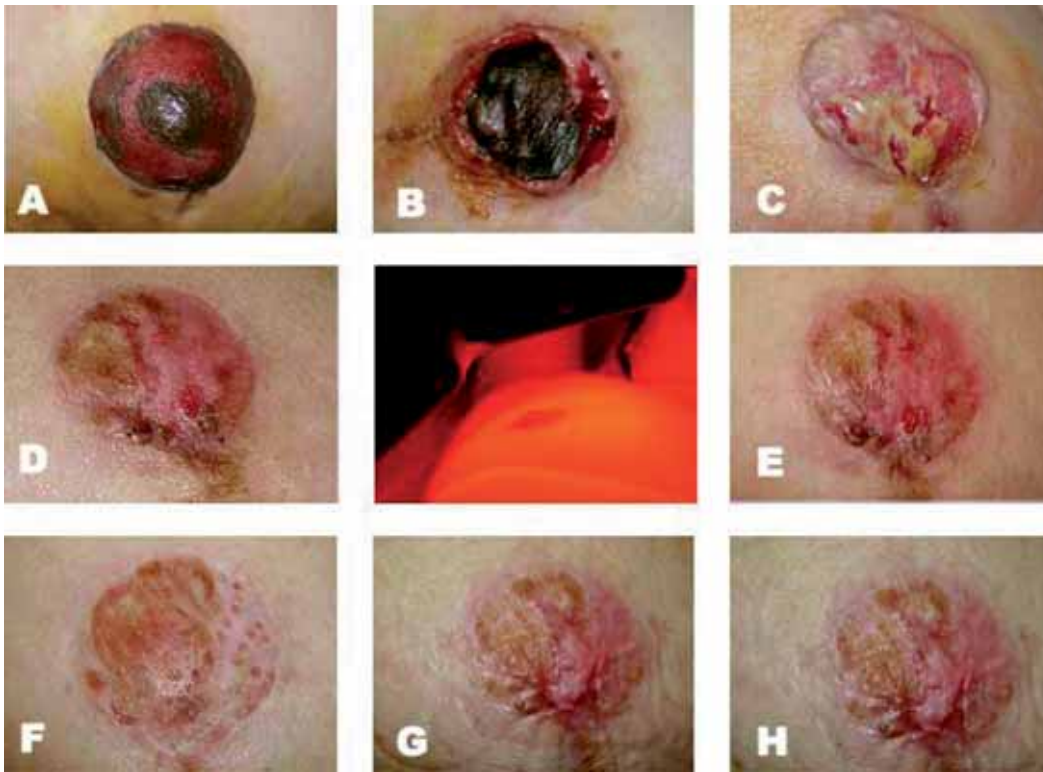


Fig. 4. Necrosis del complejo areola-pezón tras mamoplastia de reducción. Secuencia de tratamiento de luz LED combinando 633 nm (roja) y de 830 nm (infrarroja), 2 sesiones semanales para acelerar y modular la cicatrización. Entre A y E transcurrieron 6 semanas. F a H: estadios de la reconstrucción del pezón y repigmentación parcial de la areola. La imagen central simula cómo se realiza la fototerapia.

tratada (7), en la activación de diversos procesos implicados en la reparación tisular y el trofismo hístico, modificaciones en las células inflamatorias y hematopoyéticas (8), cambios en los mediadores involucrados en los procesos inflamatorios y buena respuesta antiálgica.

Es un complemento recomendable para tratar incisiones y heridas postquirúrgicas, úlceras, quemaduras, herpes y la inflamación, acelerando la cicatrización y el eutrofismo de modo incruento y sin efectos adversos (3) (Fig. 4).

### Sobre los Equipos Láser de Alta Potencia

Permiten intervenciones fototérmicas y fotomecánicas. En las fototérmicas, según el tiempo de exposición se conseguirá vaporización, coagulación o ambas, e incluso carbonización. Son los que permiten cortar, vaporizar y producir ablación en el tejido. La acción fotomecánica es propia de los láseres Q-conmutados, con pulsos ultracortos de muy alta energía. Provocan un calentamiento muy rápido del objetivo

diana (*target*), con rápida expansión térmica del plasma en forma de ondas de choque, cuyo efecto mecánico desestructura la zona irradiada (acción fotodisruptiva y fotoacústica). El ejemplo típico es la eliminación de tatuajes. Los fenómenos fototérmicos y fotomecánicos no son totalmente independientes, pero sí predominantes por separado.

Entre los principales láseres fototérmicos o fototermolíticos destacan:

**Láser de CO<sub>2</sub>:** Emite en el IR cercano, con un pico (transición de flexión) a 9600nm y otro (transición simétrica) a 10600nm. Puede utilizarse en continuo o en pulsos y la potencia de salida puede ser muy elevada, superando los 10000W en continuo, con alto rendimiento (>30%). En clínica se utiliza el láser de CO<sub>2</sub> de 10600nm, que vaporiza el agua intracelular, extracelular e intersticial, con acción térmica y estimulación del remodelado de las fibras de colágeno (3,4) (Fig. 5).

**Láser de Nd-YAG:** de cuatro niveles con dos bandas de absorción del neodimio (Nd) y excitación

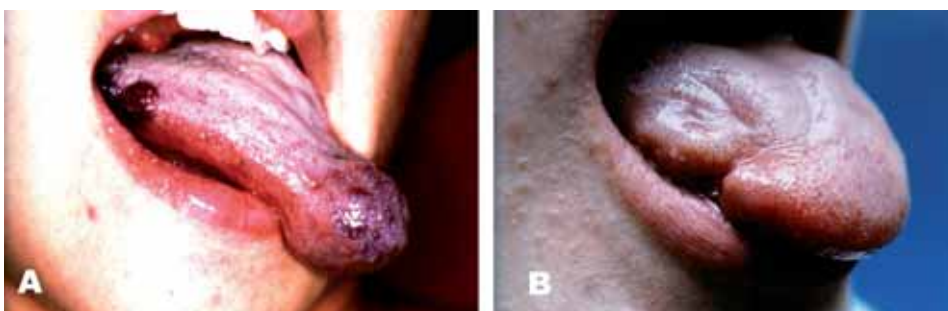


Fig. 5. Paciente de 15 años, fototipo II. A) Hemangiomas tuberocavernosos con deformación y aumento importante del tamaño de la lengua que imposibilita la oclusión. Deformación del paladar y de la arcada dentaria. Mucosa bucal afectada, especialmente en el carrillo derecho B) Resultados un mes después de un solo tratamiento con láser de CO<sub>2</sub> (10,600 nm). La lesión vascular ha sido totalmente coagulada, consiguiendo disminución del volumen de la lengua y regularizando la oclusión de la boca.

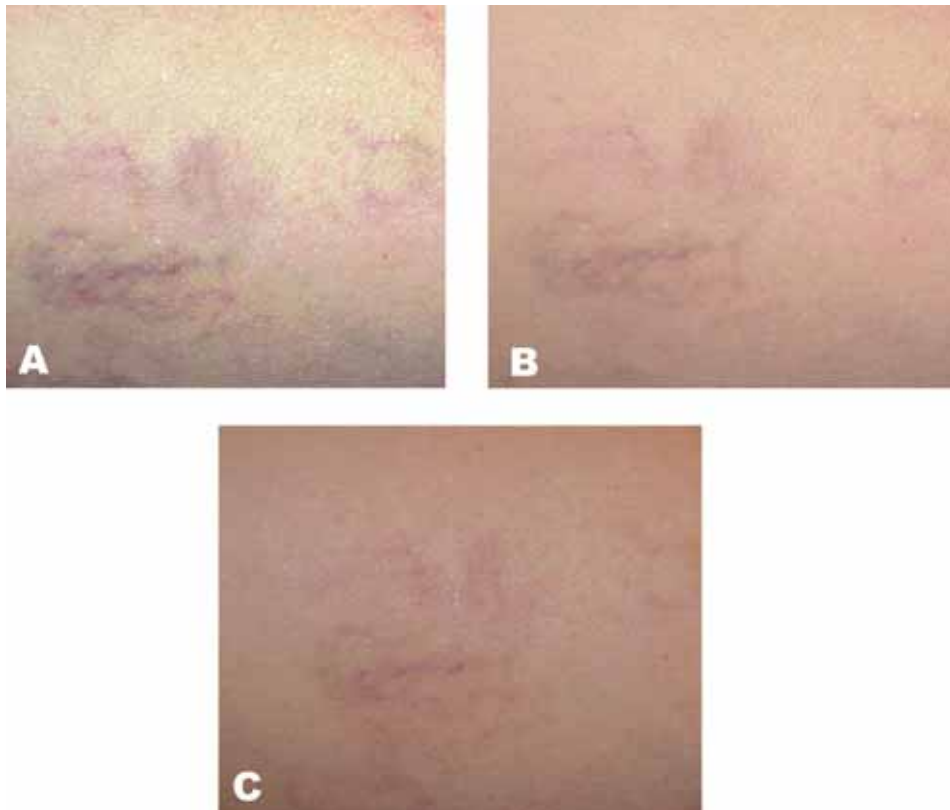

Fig. 6. Paciente de 48 años, fototipo III. A) Varículas en muslo derecho. Vasos dilatados, tortuosos y azulados. B) Inmediatamente tras tratamiento con láser de Nd:YAG (1064 nm): venas coaguladas notándose edema, eritema y disminución del calibre de los vasos. C) Un mes tras el tratamiento la resolución es prácticamente total, con reabsorción de la sangre coagulada en el interior de las varículas por el efecto térmico de láser.

mediante bombeo óptico (con lámparas de arco para modo continuo o lámparas de flash para pulsos). Emite en el IR cercano a 1064nm y 1320nm, con energías de pulso muy variables (0,01-100J), frecuencia de pulsos que pueden alcanzar los 300Hz y bajo rendimiento (<2%). Provoca coagulación proteica alrededor del punto focal, sellando vasos sanguíneos por efecto térmico (3,5) (Fig. 6).

**Láser de diodo o semiconductor:** también llamado láser de unión p-n o láser de inyección. Se caracteriza por su alto rendimiento (>20%), bajo consumo, bajo coste del aparato, larga duración de uso y fácil mante-

nimiento. Se utiliza principalmente en depilación y rejuvenecimiento cutáneo no ablativo (3,4-9) (Fig. 7).

**Láser de alejandrita:** de cuatro niveles sintonizable entre los 720-800nm. Fue el primer láser sintonizable de estado sólido que apareció en el mercado. La potencia media de salida puede alcanzar los 20 W y los pulsos hasta 100 microsegundos, con una energía entre 1-3 J por pulso. Es el método más rápido de fotodepilación debido a la velocidad de repetición de los pulsos y al mayor tamaño del *spot* (Fig. 8).

**Láser de colorante:** de cuatro niveles, convierte una longitud de onda en otra diferente que se obtiene

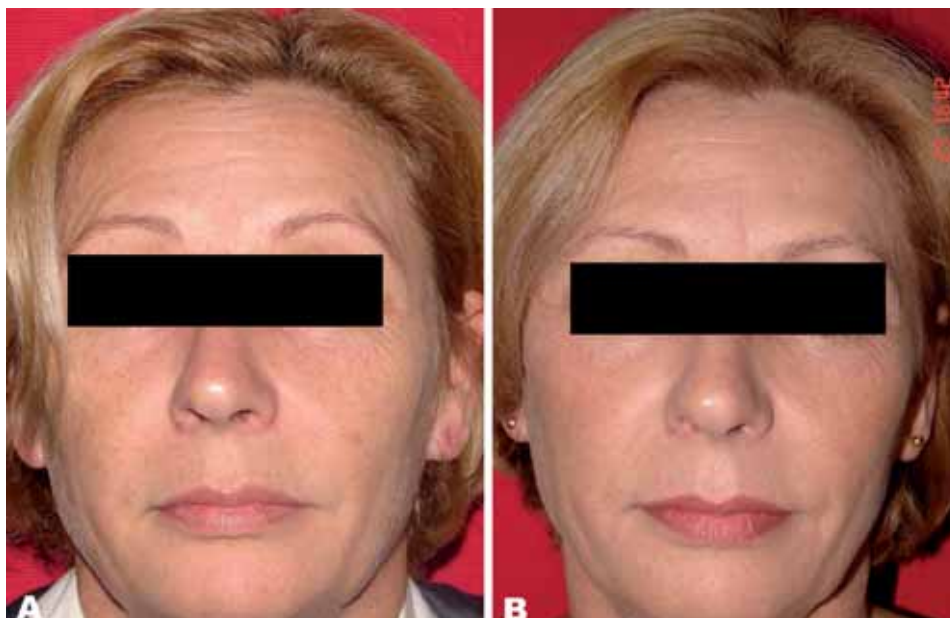

Fig. 7. Paciente de 54 años, fototipo II. A) Flacidez de la piel facial y signos de envejecimiento. B) Resultados un mes después de 4 sesiones de rejuvenecimiento no-ablativo (una cada 15 días), con láser de Nd:YAG de 1320 nm. Obsérvese el efecto de tensado y mejoría general del aspecto de la piel.



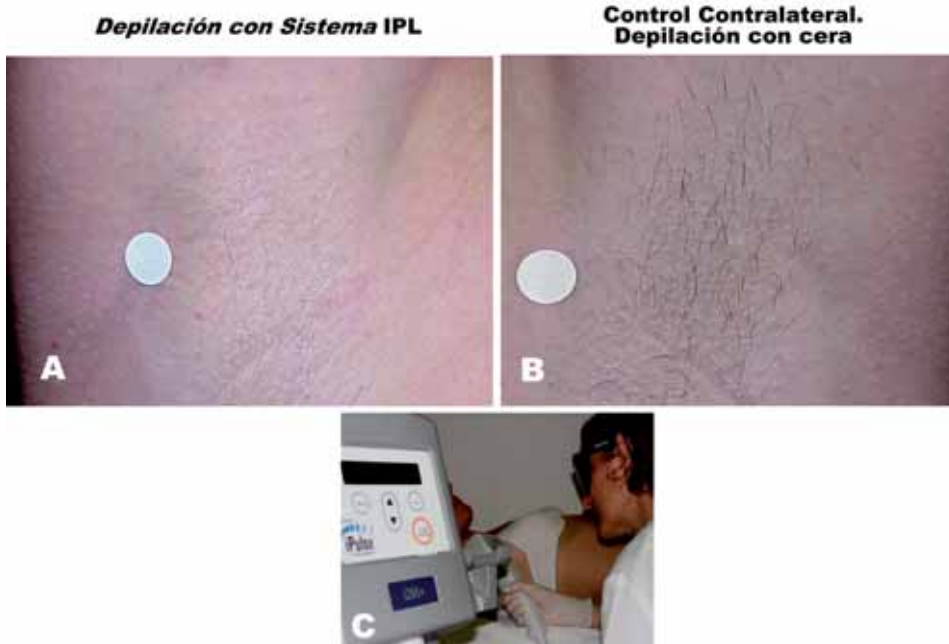

Fig. 8. Paciente de 28 años, fototipo III. A) Axila derecha 3 meses después de 2 sesiones de fotodepilación. B) La axila izquierda se empleó como control depilándose con cera una vez cada 2 semanas. Imagen 15 días después de 4 depilaciones con cera. La paciente calificó el resultado obtenido por las sesiones de IPL en la axila derecha como excelente. Se detectó menor densidad, afinamiento del pelo y menor recrecimiento. C) Imagen durante el tratamiento.

por sintonización. Es decir, la salida de un láser de colorante siempre es radiación coherente sintonizable en una región específica del espectro, determinada por el material colorante. Cada vez se utiliza menos porque el mantenimiento es tedioso y su estabilidad complicada (3, 4-10) (Fig. 9).

**Láser de Er:YAG:** irradia en el espectro IR a 2940nm, en pulsos ultracortos. Vaporiza la piel igual que el láser de CO<sub>2</sub>, con algunas diferencias, y su profundidad de actuación está directamente relacionada con la programación de energía por disparo (11) (Fig. 10).

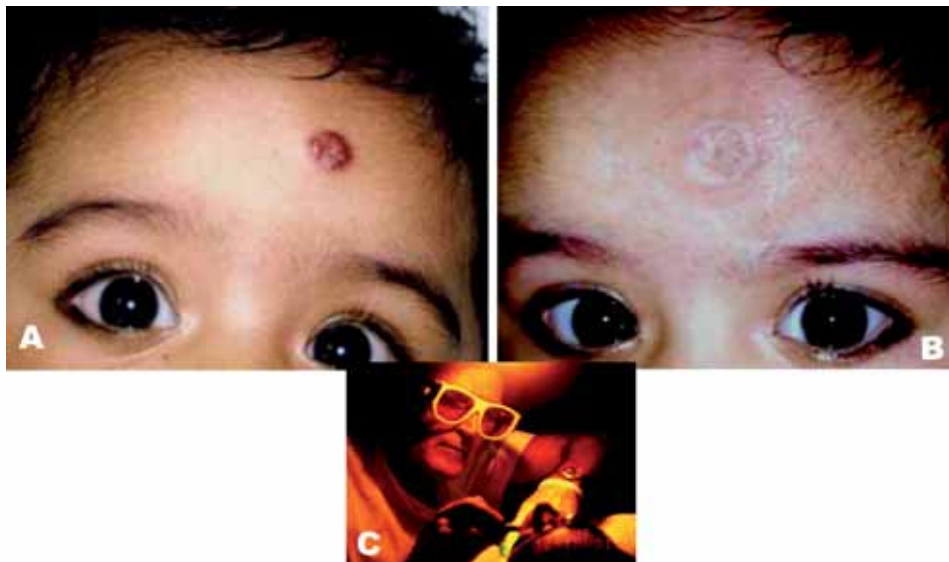

Fig. 9. Paciente de 9 meses, fototipo V. A) Hemangioma en frente tipo fresa, de rápido crecimiento. B) Efecto del tratamiento con láser de colorante, de emisión continua de 575 nm. con varios pulsos de 200ms; resolución total de la lesión en un solo tratamiento, con mínima lesión residual cicatricial. C) Durante la realización del tratamiento bajo anestesia local.

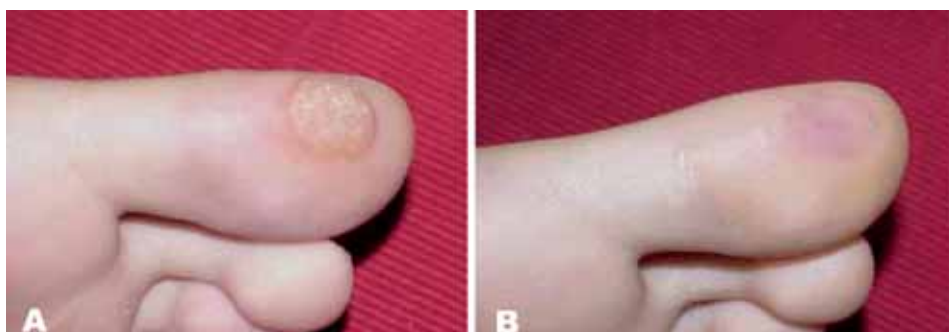

Fig. 10. Paciente de 6 años, fototipo III. A) Verruga plantar en dedo gordo del pie izquierdo, extensa y dolorosa, que no responde a tratamientos tópicos y crioterapia. B) Resultado 4 meses tras un solo tratamiento de ablación con láser de Er:YAG (2940 nm). Excelentes resultados funcionales y cosméticos con práctica recuperación del aspecto normal de la piel.

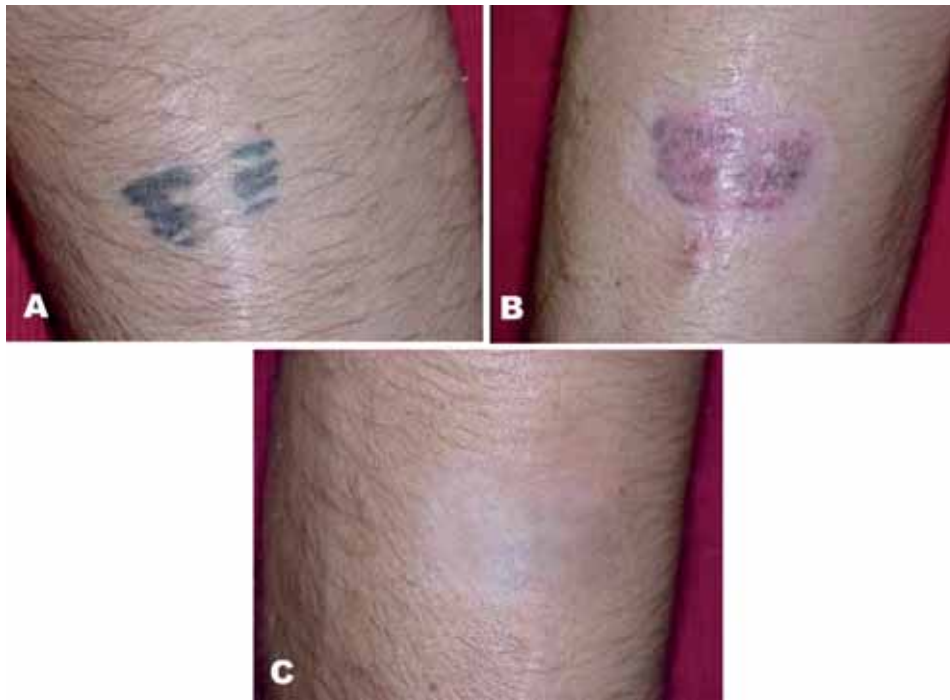

Fig. 11. Paciente de 32 años, fototipo IV. A) Tatuaje monocromático, negro, no profesional. B) Resultado a los 15 días tras la segunda sesión de tratamiento con láser de Nd:YAG Q-Switch (1064 nm). Eritema residual. C) Aspecto 6 meses después del tercer tratamiento. Excelente calidad cosmética, sin residuos pigmentarios.

### Sobre el tratamiento de las lesiones pigmentadas

El láser es muy eficaz tanto en la remoción de pigmentaciones endógenas (que se originan o nacen en el interior, como la célula que se forma dentro de otra, en virtud de causas internas), o exógenas (de origen externo), dentro de la piel, como los tatuajes y las pigmentaciones postraumáticas. En el primer caso el pigmento casi siempre es la melanina (efélides, léntigos, nevus, melanosis solar, hiperpigmentaciones postinflamatorias, etc.). Para eliminar tatuajes se requiere un sistema láser de pulso corto y la longitud de onda necesaria dependerá del color del pigmento tatuado (12) (Fig. 11). Por microscopía se observa una eliminación transepidérmica por termólisis selectiva sobre los gránulos de tinta, en una reacción en la que intervienen células fagocitarias y linfáticas. Entre los equipos láser que pueden usarse para esta indicación, destacan: alejandrita, colorante pulsado, vapor de cobre, krypton, KTP y Nd:YAG. Para los pigmentos más

profundos, siguen siendo de elección los láseres con interruptor-Q o conmutados, fundamentalmente rubí, alejandrita y Nd:YAG (5,7,13).

### Sobre el tratamiento de lesiones vasculares

Diferentes láseres aplicados bajo protocolos optimizados han demostrado eficacia y seguridad en el tratamiento de lesiones vasculares (hemangiomas planos, tuberosos y cavernosos, malformaciones congénitas tipo nevus flamígeo, telangiectasias, rosácea, poiquilodermia de Civatte, nevus arácnico, angiomas de diversos tipos, linfangioma circunscrito, sarcoma de Kaposi, angioqueratomas, granulomas faciales, etc.) (4, 13). Para estas indicaciones y para algunas otras, existen publicaciones indicativas de excelentes resultados con: Nd:YAG de pulso largo, KTP, kriptón, argón-colorante (*Dye*), vapor de cobre y colorante pulsado-lámpara flash (14). Todos emiten longitudes alrededor de los 550nm (verde-amarillo) (6) (Fig. 12), pero también pueden utilizarse láseres con

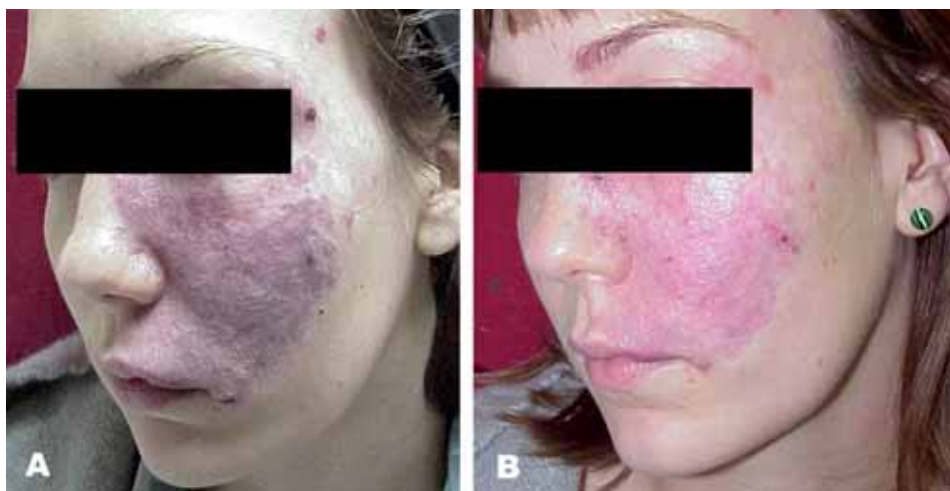

Fig. 12. Paciente de 28 años, fototipo II. A) Malformación vascular congénita (angioma plano), con lesiones tuberosas y abultamiento del labio superior izquierdo por infiltración vascular en la mucosa del carillo. B) Resultado tras dos tratamientos con láser de colorante pulsado de 585 nm, combinado con láser de Nd:YAG de 1064 nm (*Cynergy™*). Nótese el significativo aclaramiento de la lesión y cierre de los puntos tuberosos. Mejoría anatómica y estética del labio con la misma combinación de láseres disparando en el interior de la boca. La combinación de longitudes de ondas láser para el tratamiento de estas lesiones supone un avance importante en el tratamiento de las malformaciones vasculares.



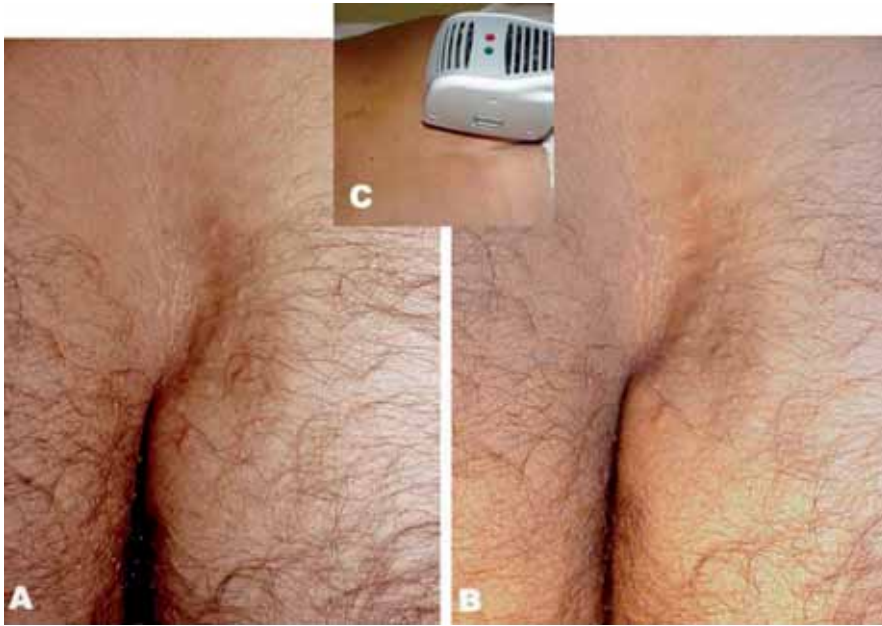


Fig. 13. Paciente de 48 años, fototipo III con frecuentes quistes pilonidales en región sacro-coccígea (cada 6 a 8 meses). A) Tres meses tras cirugía con láser de CO<sub>2</sub>; cicatrización correcta con recrecimiento denso del pelo. B) Aspecto 3 años después sin recidivas. Se practicaron 6 sesiones de fotodepilación, una mensual. Menor densidad de pelo y disminución de su diámetro. C) Durante el tratamiento: nótese la ausencia de pelo al finalizar una de las sesiones de fotodepilación.

mayores longitudes (700-1200nm), como los de Nd:YAG de frecuencia corta, alejandrita, y diodo (15).

#### Sobre los láseres para depilación médica

El concepto de depilación médica implica un acto médico porque el vello en zonas concretas, y el típico hirsutismo, pueden corresponder a un ovario poliquístico o a otros trastornos endocrinos que suelen requerir tratamiento médico lo antes posible, incluso cirugía. Es obvio que todo aumento de vello puede esconder una enfermedad de base o ser un efecto secundario de un fármaco o de un tóxico. Según el caso, el examen diagnóstico y el tratamiento hormonal deben ser previos a cualquier tipo de depilación. Además, aunque la fotodepilación láser es un método seguro, puede producir efectos indeseables, a veces importantes, incluyendo eritema, quemaduras y cicatrices por complicación, que precisarán tratamiento facultativo.

Ningún método puede garantizar una depilación definitiva, siendo el láser la alternativa más eficaz para conseguir una depilación permanente a largo plazo. El médico debe comunicar al paciente que no existe ninguna manera de eliminar de por vida el vello. El vello eliminado puede salir de nuevo con menor longitud y grosor y, en zonas donde no existe vello puede aparecer en cualquier momento (15) (Fig. 13). Con los equipos mejor documentados (rubí, alejandrita, diodo y Nd:YAG), en las sucesivas sesiones, el pelo se debilita y crece más lentamente, hasta eliminarse. Los mejores resultados se obtienen en casos de piel clara y pelo oscuro. En el nevus de Becker el láser permite tanto aclararlo como depilarlo, con gran mejoría (4, 11).

Los cuatro láseres tienen ciertas ventajas y desventajas entre ellos, según sea el fototipo y color de pelo, o la mayor o menor comodidad y rapidez en las sesiones (16) (Fig. 14). Sin embargo, todos consiguen eli-

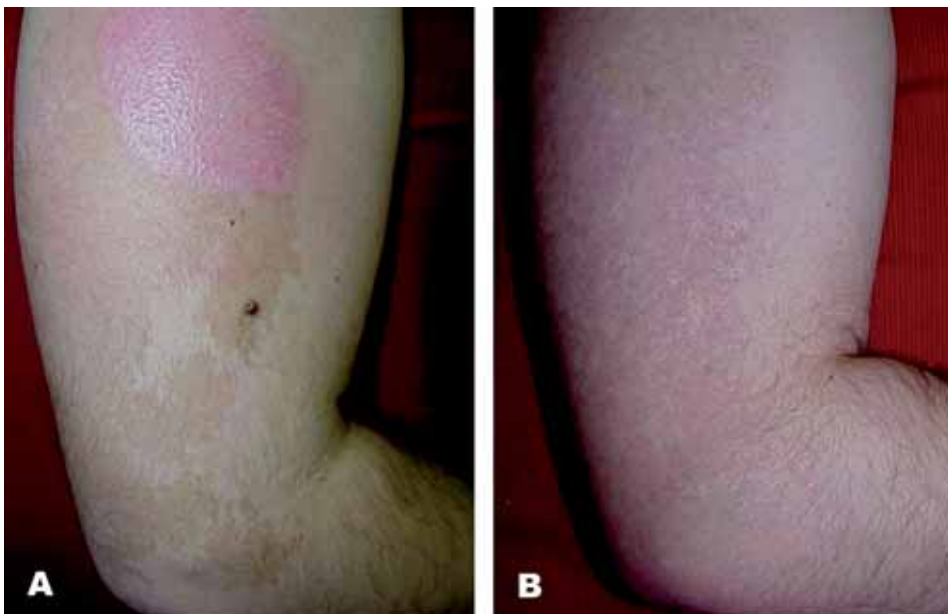

Fig. 14. Paciente de 28 años, fototipo III. A) Nevus de Becker que ocupa el tríceps y codo del brazo derecho. En la parte superior del área pigmentada se observa el resultado del test practicado 15 días antes con láser de Er:YAG (2940 nm). El resultado, considerado como bueno por paciente y médico, dio paso al tratamiento de toda la lesión. B) Resultado a los 2 meses tras una sola sesión de tratamiento. Desaparición del pigmento, buena recuperación cutánea sin cambios en su textura. Eritema residual.

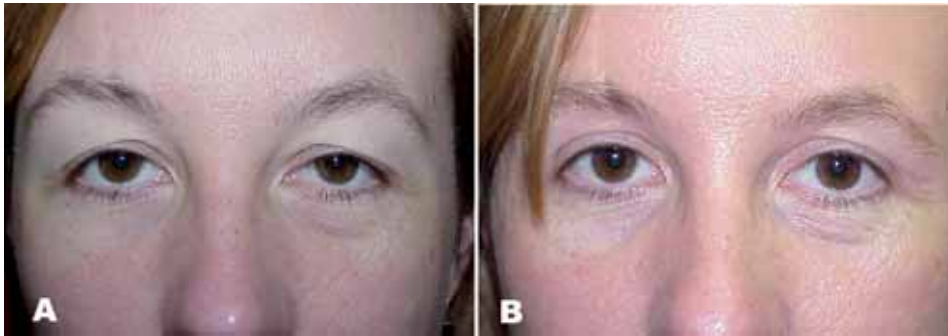

Fig. 15. Paciente de 43 años, fototipo II. A) Piel redundante en párpados superiores. B) Resultados a los 15 días de blefaroplastia con láser de CO<sub>2</sub>. Recuperación del arco estético del párpado superior y rejuvenecimiento general de la cara.

minar el vello a largo plazo con resultados mejores y más permanentes que con cualquier otro método.

### Sobre otras aplicaciones propias de la Cirugía Estética

En el tratamiento láser es difícil diferenciar qué procedimientos son médicos, quirúrgicos, dermatológicos o estéticos. En algunos congresos y artículos publicados recientemente en esta revista, se defiende que el empleo del láser dentro de la especialidad de Cirugía Estética y Plástica incluye indicaciones como la depilación médica, el rejuvenecimiento cutáneo ablativo y no ablativo, la eliminación de tatuajes y el tratamiento de las malformaciones vasculares, entre otras. Pero determinadas intervenciones requieren técnicas agresivas de quirófano, donde el láser por sí sólo o combinado con otras técnicas reconstructivas (17), consigue buenos resultados (18) (Fig. 15). A menudo se requiere sedación o anestesia y un consentimiento informado riguroso, sin olvidar los riesgos infrecuentes potencialmente graves.

El láser puede utilizarse como bisturí ideal para cortar piel, tejido celular subcutáneo, músculo, cartílago e incluso hueso, con inmejorable precisión de sección y respetando al máximo el tejido circundante o adyacente no tratado (19).

El rejuvenecimiento cutáneo ablativo (*skin resurfacing*) con láser de CO<sub>2</sub> y Er:YAG figura entre las posibilidades más solicitadas al cirujano plástico. Ambos, por separado o combinados, son efectivos para conseguir vaporizaciones de suficiente intensidad (Fig. 16). Los equipos con estos láseres suman la precisión de ablación y mínima necrosis, característica del Er:YAG, con los efectos subablativos y retráctiles de la dermis propios del láser de CO<sub>2</sub>. El cromóforo diana es el agua y la agresividad del tratamiento dependerá de la longitud de onda y de la potencia suministrada al tejido, determinantes de la profundidad de ablación. Los nuevos sistemas fraccionales permiten mantener zonas de tejido indemne en contacto con las áreas tratadas, favoreciendo la recuperación postoperatoria (Fig. 17). Todos los láseres para rejuvenecimiento ablativo provocan ablación epidérmica y daño dérmico, con mayor o menor efecto térmico. Los resultados finales son buenos y satisfacen las expectativas del paciente bien asesorado, pero generalmente requieren anestesia general, cursan con un postoperatorio incómodo y eritema residual que necesita maquillaje para que el paciente se incorpore con normalidad a su rutina laboral pasados varios días (Fig. 18).

La Cirugía Plástica ocular con láser ablativo permite reparar y reconstruir los tejidos perioculares y

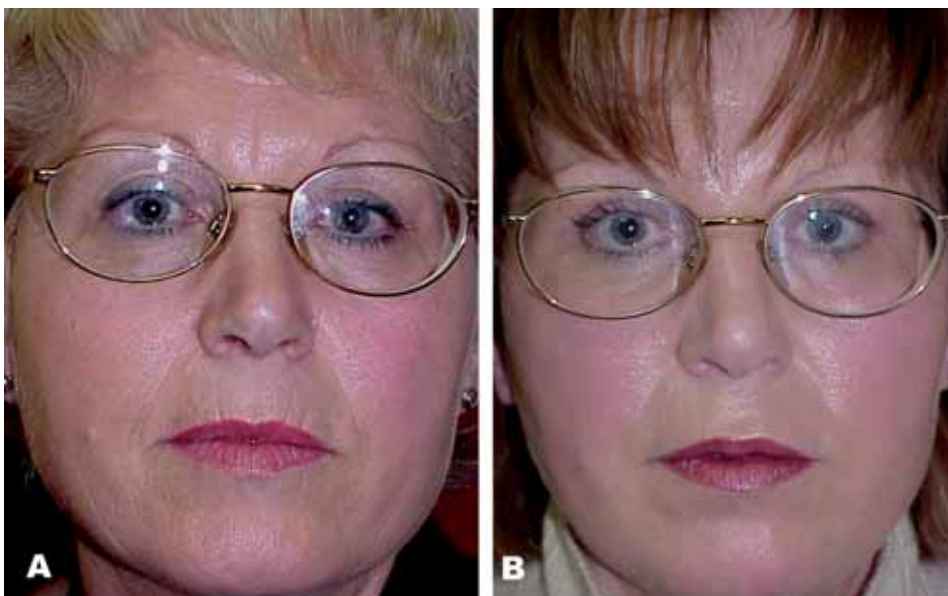

Fig. 16. Paciente de 53 años, fototipo II. A) Arrugas en labio superior y discromias cutáneas por envejecimiento. B) Resultados al mes de *resurfacing* facial completo combinando láser de CO<sub>2</sub> y Er:YAG. Rejuvenecimiento cutáneo y eliminación de las arrugas.



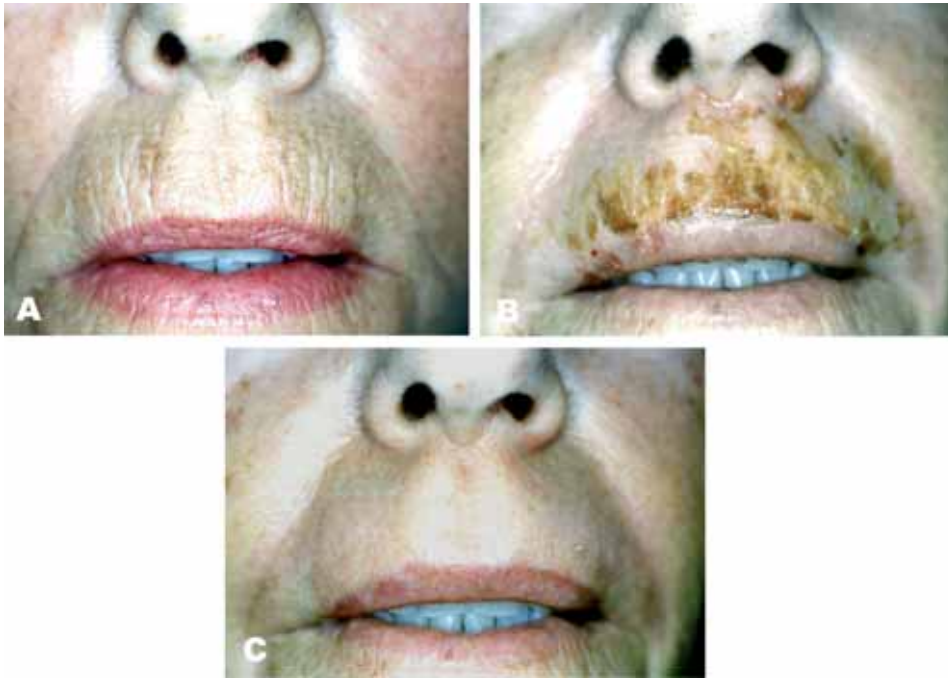

Fig. 17. Paciente de 62 años, fototipo III. A) Arrugas y signos de envejecimiento cutáneo en labio superior. B) Aspecto una semana tras *resurfacing* con láser de CO<sub>2</sub>. Costras residuales tras exudado. C) Un mes después, eliminación de las arrugas sin eritema residual.

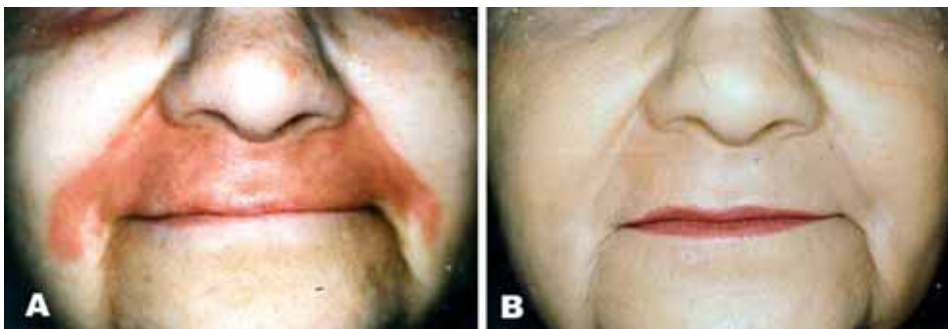

Fig. 18. Paciente de 72 años, fototipo III. A) Eritema en labio superior 15 días tras *resurfacing* con láser de CO<sub>2</sub>. B) Imagen con maquillaje de camuflaje de la rojez cutánea para que la paciente pueda socializar con normalidad.

periorbitarios, párpados, cejas, pestañas, conjuntiva y vía lagrimal. Engloba un conjunto de intervenciones, propias de oftalmólogos y de cirujanos plásticos, en las que el láser se impone como necesidad y garantía de resultado. En esto conviene diferenciar entre Cirugía Plástica, Estética y Reconstructiva y distinguir los casos en los que la labor del oftalmólogo o del plástico esté mejor indicada.

La Cirugía Estética tiene como finalidad mejorar la imagen y la apariencia estética, incluyendo técnicas como la blefaroplastia, pexia de cejas y eliminación de “patas de gallo”. La Cirugía Reparadora se centra en los casos de secuelas de traumatismos oculares,

ptosis palpebral, malposición palpebral, ectropion y entropión (20) (Fig. 19). Finalmente, la Cirugía Reconstructiva sirve para mejorar la función, estética y dinámica de los párpados y tejidos perioculares tras extirpar tumores, generalmente malignos; se impone eliminar selectivamente todo el tejido tumoral con margen de seguridad, conservando la mayor parte de párpado y de tejido sano. Los láseres de CO<sub>2</sub>, Er:YAG y argón juegan un papel destacado en este apartado (21).

La blefaroplastia transconjuntival con láser de CO<sub>2</sub> ofrece excelentes resultados, difíciles de superar con otros láseres (Fig. 20). Se incide el párpado superior

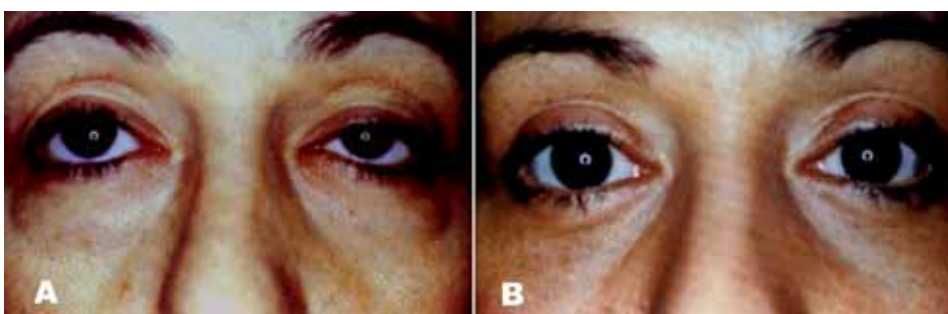


Fig. 19. Paciente de 34 años, fototipo IV A) Ptosis congénita del párpado superior izquierdo y piel redundante con bolsas en párpados inferiores. B) Resultado al mes tras cirugía con láser de CO<sub>2</sub>. Corrección de la ptosis en el mismo tiempo quirúrgico de la blefaroplastia superior e inferior. La cirugía de los párpados inferiores se hizo vía conjuntival.



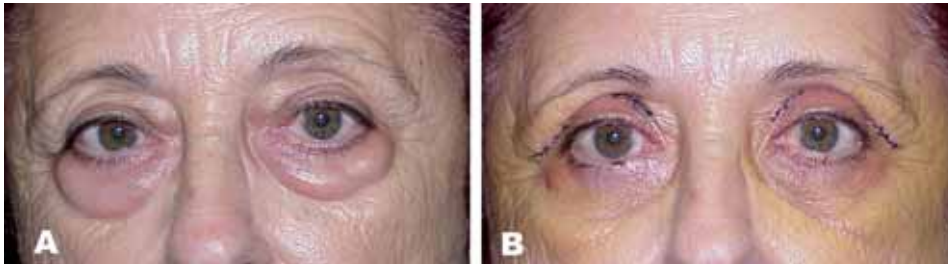


Fig. 20. Paciente de 74 años, fototipo II. A) Pretratamiento: bolsas grasas en párpados inferiores y piel redundante en los superiores. B) Una semana tras el tratamiento quirúrgico con láser de CO<sub>2</sub>. Blefaroplastia inferior vía transconjuntival. Nótese la leve equimosis residual y la excelente recuperación del aspecto estético de los párpados, con buena retracción cutánea.

eliminando la piel redundante y se abre el septo orbitario eliminando la grasa preaponeurótica. La sutura es rápida y limpia en unas circunstancias operatorias libres de sangrado. Luego se separa el párpado inferior a través de la conjuntiva tarsal eliminando la grasa, dejándolo sin suturar (22). En Oftalmología es necesario asegurar la mejor funcionalidad posible de todas las estructuras oculares, intrínsecas e extrínsecas. En segundo término, lo que pretende el paciente, siempre es conseguir unos ojos bellos y una mirada atractiva. El artículo de Ramírez y Cols, engloba la estética ocular en armonía al resto de rasgos faciales, con un nuevo concepto de ojo bello destacado internacionalmente (23). Aquí es donde mejor interviene el cirujano plástico.

No nos extendemos en otras prácticas como la laserlipólisis o las ventajas y desventajas del láser en el trasplante capilar, en la cirugía incisional, en la rinoplastia y en las nuevas posibilidades de la láser ablación. La literatura que aparece en Medline arroja un discreto elenco de publicaciones sobre cirugía con láser que a veces permite sustituir y abandonar los tratamientos convencionales para mejorarlos en comodidad y calidad, pero no siempre es así. Muchas clínicas importantes en España e Iberoamérica se publicitan en Internet aprovechando la percepción popular de las intervenciones láser como poco dolorosas, rápidas y con los mejores resultados. Es cierto que la rinoplastia láser podría ofrecer ventajas teóricas respecto al bisturí tradicional o las radiofrecuencias, pero ¿en qué medida se ha demostrado científicamente en cuanto a resultados de satisfacción cirujano-paciente estudiados correctamente?. Respecto a la laserlipólisis, o a la cirugía capilar con láser, también se encuentran publicaciones tendenciosas que no se ajustan a la realidad. Desde que se comercializan equipos para laserlipólisis aparecen publi-reportajes que introducen conceptos como lipoescultura asistida por láser, liposucción láser, lifting sin bisturí, etc., argumentando ventajas, teóricamente plausibles pero sin objetividad bien establecida. Opciones de tipo físico o químico también permiten un postoperatorio breve, cirugía sin ingreso en clínica, menos necesidad de anestesia, menos riesgo de cicatrices y rápida incorporación a la rutina diaria. Conviene ser crítico y objetivo también para desaconsejar el láser cuando proceda. Cuando la

experiencia demuestra que el láser mejora los resultados a medio y largo plazo respecto al resto de alternativas para un problema y paciente concreto, es cuando se valora y aconseja como primera opción.

En la gran mayoría de los tratamientos aquí comentados el láser es de primera elección, incluyendo el rejuvenecimiento fotoablativo que tiene ventajas demostradas sobre los peelings químicos. Pero también es necesario reconocer, defender y difundir que ni el láser ni otros métodos novedosos y sofisticados son capaces de superar ciertas intervenciones clásicas que cuentan con mayor garantía y experiencia de resultados. Hay que saber diferenciar cuándo el láser es ineludible, ventajoso, alternativo, secundario o, cabe reiterar, desaconsejable. Todos hemos comprobado cómo algunos equipos lanzados con gran entusiasmo por la industria han fracasado estrepitosamente.

Respecto al rejuvenecimiento facial y de zonas expuestas, la fototerapia y los láseres no ablativos pueden ser complementarios, alternativos o sustitutivos de la cirugía láser ablativa. Esto dependerá del caso clínico, de los conocimientos del cirujano en estas técnicas y de disponer de diferentes equipos complementarios para los tratamientos multinivel. De estos tres factores el determinante es el segundo. Como se refleja en los últimos congresos internacionales, muchos grupos de dermatólogos y cirujanos plásticos utilizan protocolos multinivel con resultados buenos o muy buenos. En cambio, en la literatura científica las publicaciones son pocas, algunas con incordiantes deficiencias en los materiales y métodos, o en la medición y análisis de los resultados, dificultando la credibilidad y la posibilidad de reproducir el procedimiento investigado.

El rejuvenecimiento no ablativo implica alcanzar un calentamiento eficiente de la dermis para remodelar el colágeno, manteniendo la epidermis prácticamente indemne, con un postoperatorio casi asintomático y sin convalecencia. Suele indicarse para el envejecimiento cutáneo leve o moderado, pero recientemente se han comunicado resultados muy positivos para pieles notablemente envejecidas utilizando tratamientos no ablativos multinivel (combinación de sistemas), con efecto complementario, aditivo y/o sinérgico. Los equipos actuales de fotorejuvenecimiento no ablativo abarcan láseres vasculares, láseres de lon-

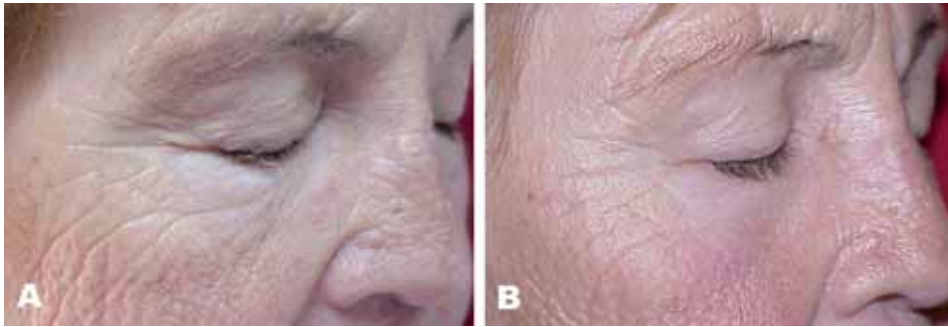


Fig. 21. Paciente de 70 años, fototipo II. A) Pretratamiento: arrugas grado III y evidentes signos de envejecimiento cutáneo. B) Un mes después de 4 sesiones de tratamiento no-ablativo con láser de 940 nm y RF. Obsérvese el tensado de la piel y la mejoría de las arrugas.

gitud de onda larga en el infrarrojo, IPL, LED Y PDT. También la radiofrecuencia, que aquí se omite porque sus características de acción son diferentes (Fig. 21, 22).

Los sistemas IPL sirven para el tratamiento global del fotoenvejecimiento, como pigmentaciones epidérmicas y dérmicas superficiales, lesiones vasculares y atenuación o eliminación de arrugas superficiales, con mejoría de la textura cutánea pero sin eliminar las queratosis actínicas entre otros déficits. El LED también es capaz de atenuar arrugas finas y eritemas, mejorando la textura y elasticidad de la piel. Los últimos modelos aparecidos son más potentes, con buenos resultados a corto plazo, aunque se desconoce bastante la persistencia del efecto. La PDT también merece capítulo aparte,

pero es eficaz para tratar lesiones precancerosas, queratosis actínicas, incluso carcinomas basocelulares y espinocelulares (Fig. 23). Consigue el remodelado cutáneo por destrucción dermo-epidérmica y neocolagenogénesis, preferiblemente con luz roja e infrarroja para el rejuvenecimiento facial. Todos estos sistemas son eficaces independientemente, pero los resultados mejoran y amplían su potencial cuando se combinan entre ellos. Este es el concepto de tratamiento combinado o multinivel al que se refieren algunos autores.

Para proyectar un plan multinivel se necesita una combinación individualizada para cada paciente, premonitoria del mejor resultado según una lógica para cada caso clínico particular. Dependerá de las lesiones predominantes de su envejecimiento y de las expecta-

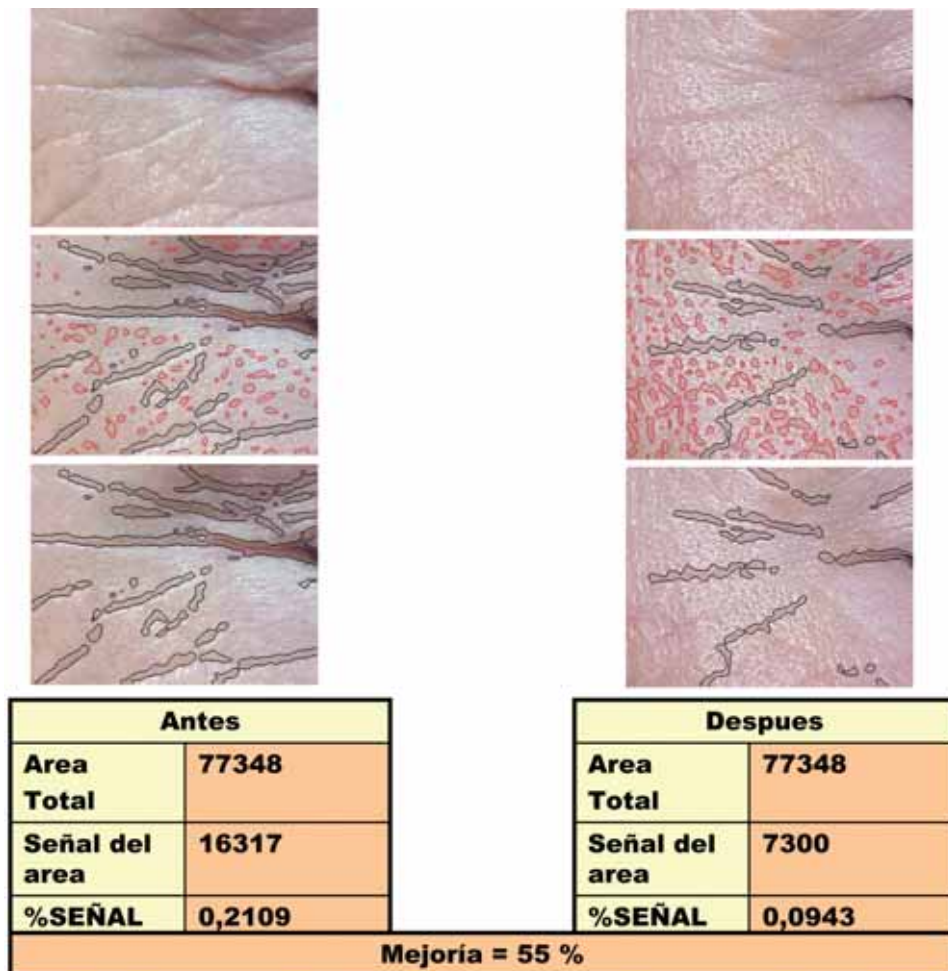


Fig. 22. Composición fotográfica para análisis de las arrugas de la paciente de la figura 21 y objetivar los resultados del tratamiento. Columna izquierda: delineado de las arrugas en oscuro siguiendo la silueta que analiza el ordenador. Columna derecha: imágenes tras el tratamiento. Comparamos las arrugas en sus dimensiones, guiándonos por el número de *pixels* siguiendo el cálculo del ordenador. Gráfico inferior: representa numéricamente la obtención de 55% de mejoría, tras el resultado del análisis numérico.

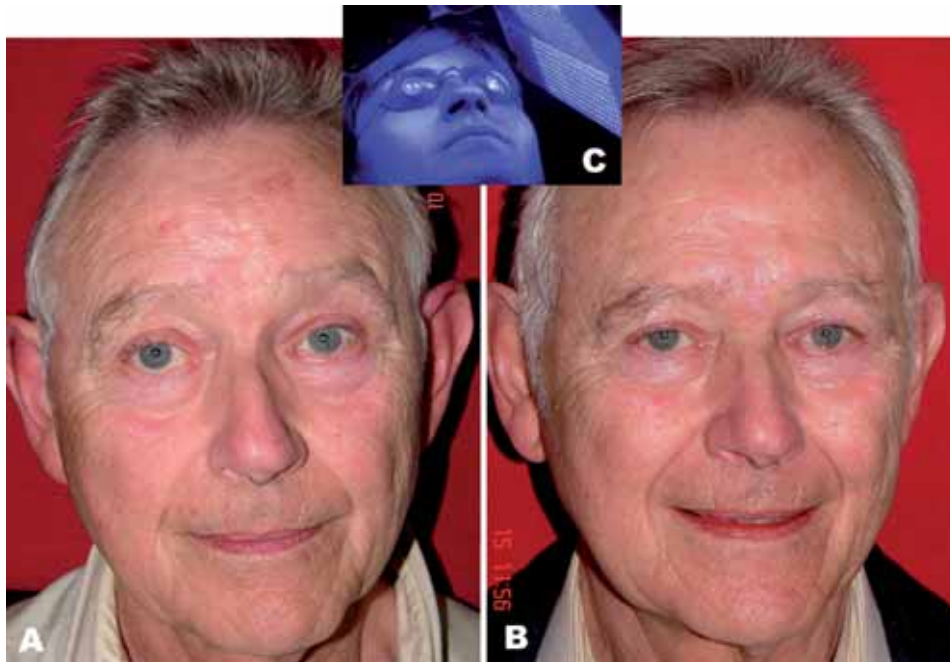


Fig. 23. Paciente de 76 años, fototipo II. A) Pretratamiento: típicos signos de envejecimiento cutáneo, arrugas grado III-IV, lesiones y varias queratosis actínicas. Piel fina y frágil. B) Resultado 15 días después de un solo tratamiento con fototerapia dinámica (PDT) de tipo cosmético. Se empleó tópicamente en toda la cara pigmento de Porfirina con incubación de 3 horas. C) Posteriormente, la luz intensa de LED azul iluminó la totalidad de la cara. La absorción del pigmento es mayor en las áreas de irritación de la piel, actuando como diana preferente. D) Resultados evidentes de rejuvenecimiento general de la piel y desaparición de las lesiones actínicas.

tivas del paciente con los resultados. A menudo la combinación de láseres no ablativos con IPL, LED y PDT ofrece posibilidades ventajosas, evitando un tratamiento ablativo con resultados plenamente satisfactorios. La literatura es favorable a establecer tratamientos multinivel de alta cobertura lesional, aprovechando las características diferenciales en los mecanismos de acción. Por eso es tan importante conocer y entender la fotobiología del tratamiento practicado y la eficacia clínica vinculada a cada sistema por separado, para cada tipo de lesión. También conviene revisar las combinaciones publicadas con suficiente casuística y homogeneidad de resultados. Por ejemplo, es evidente que el láser pulsado de 585nm seguido de un tratamiento con IPL de banda ancha IR, amplía la cobertura lesional antes indicada. Primero el láser de

585nm eliminará eficazmente los pigmentos epidérmicos, y a continuación la IPL-IR penetrará parte de la dermis, con la colagenogénesis suplementaria reactiva secundaria a la reparación de la lesión térmica. La combinación de LED y PDT se denomina fotorrejuvenecimiento fotodinámico y alcanza mejores resultados en menos sesiones. Finalmente la fototermólisis fraccional con láser de erbio tipo Fraxel SR (1540nm, IR medio) permite un rejuvenecimiento integral intermedio entre los láseres ablativos y no ablativos, más próximo a los primeros. Es eficaz para la mayoría de signos de envejecimiento, especialmente hipopigmentaciones, aunque no lo es tanto en casos de estrías atróficas.

En resumen, la dermoablación con láser de CO<sub>2</sub> sigue siendo la más eficaz para el fotoenvejecimiento

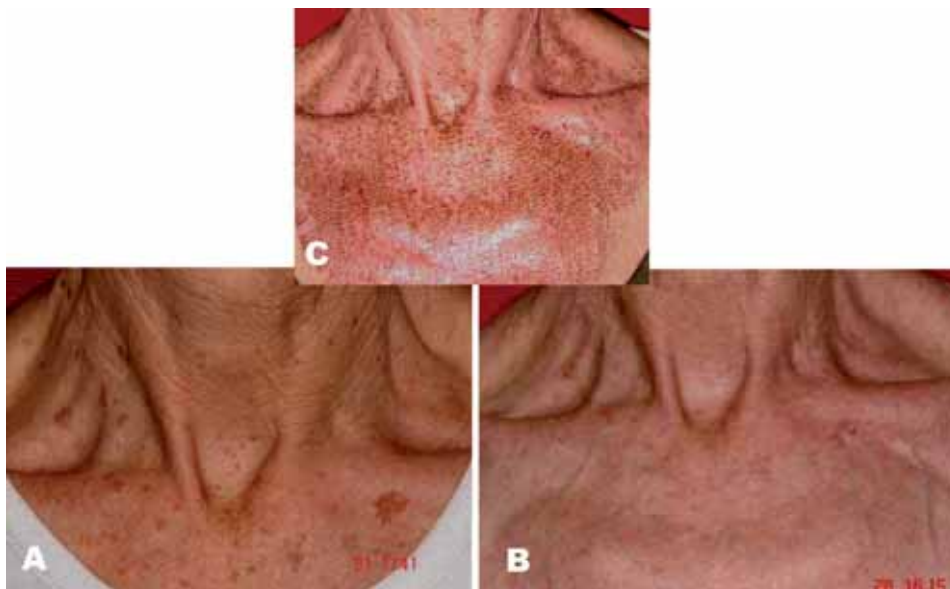

Fig. 24. Paciente de 73 años, fototipo II. A) Pigmentación por exposición solar en escote. B) Efectos de *resurfacing* fraccional con láser de CO<sub>2</sub> pulsado (Activa™ FX Encore): rejuvenecimiento cutáneo, eliminación del pigmento y franca mejoría del aspecto de la piel. C) Una semana tras el tratamiento: pequeños residuos del tejido superficial vaporizado en islotes junto a imágenes de piel no tratada, característicos del tratamiento fraccional con láser pulsado de CO<sub>2</sub>.



facial severo, y en casos de arrugas y cicatrices residuales importantes por acné, traumáticas o atróficas, aclarando léntigos, lesiones pigmentadas y eliminando queratitis seborreicas. En cuello y dorso de las manos el láser de Er:YAG tiene ciertas ventajas sobre el de CO<sub>2</sub> (Fig. 24). En el rejuvenecimiento no ablativo los mejores resultados se consiguen actuando simultáneamente a nivel dérmico y epidérmico, bajo diferentes posibilidades que pueden diferir más por su coste económico que por los resultados clínicos. La proliferación de nuevos aparatos sometidos a importantes presiones de mercado, que siempre se publicitan con mejoras y ventajas inéditas, implican una comprobación y documentación objetiva. La necesidad de consultar y analizar la literatura con cierta desconfianza y visión crítica, junto a la continua actualización de conocimientos en la aparatología emergente suponen para el cirujano plástico un reto importante cuando trata de informarse y formarse en estas cuestiones.

### DESARROLLO INTEGRAL DEL LASER MÉDICO-QUIRÚRGICO: PROPUESTA DE FUTURO PARA ESPAÑA E IBEROAMÉRICA

Este apartado se dirige principalmente a los cirujanos estéticos de España e Iberoamérica, que ya cuentan con reconocido prestigio y deciden acceder a una formación de alto nivel en fotónica médica y cirugía

láser. Defendemos un concepto ecléctico del láser médico-quirúrgico con posibilidades emprendedoras como colectivo cultural, histórico e idiomático. El objetivo último es dar a conocer las aportaciones de los principales artífices de la comunidad hispana en los ámbitos del fotodiagnóstico, fototerapia, laserterapia y cirugía láser, destacando la labor de la Sociedad Española de Láser Médico-Quirúrgico (SELMQ), en el contexto de las principales sociedades y publicaciones oficiales autorizadas en la materia, tanto en español como en inglés.

La importancia de la fototerapia y el láser en los tratamientos médico-quirúrgicos, en general, ha crecido exponencialmente en España, unas veces suplantando y otras en combinación con otros métodos. Por ejemplo, en Oftalmología hemos comprobado que para tratar el glaucoma neovascular los resultados pueden favorecerse si la fotocoagulación panretinal con láser de argón se asocia a la inyección intravítrea de anticuerpos monoclonales (24) (Fig. 25). En Cirugía Plástica, la combinación de técnicas láser y no láser, como implantes de material de relleno, grasa autóloga, toxina botulínica, etc. puede conseguir resultados óptimos. Cada técnica requiere unos conocimientos y un entrenamiento que se adquieren durante el período de formación en la especialidad. Sin embargo, la solicitud de intervenciones con fuentes de luz y láser no se ha acompañado de una oferta parale-

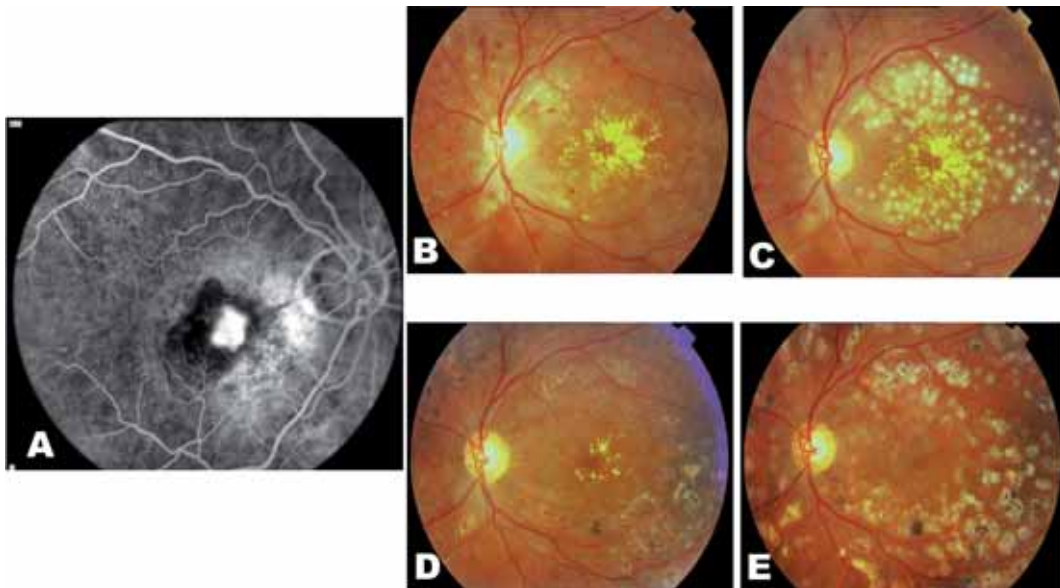


Fig. 25. En el tratamiento de terapia fotodinámica (PDT) en caso de degeneración macular asociada a la edad (DMAE), los neovasos provocan exudados a nivel submacular, con capilares que proliferan en entramado. La interacción de la luz láser con el fotosensibilizante endovenoso destruye selectivamente las células endoteliales de los neovasos venosos, sellando las paredes vasculares. A) Angiografía fluoresceínica. B) y C) Evolución de un caso de edema macular clínicamente significativo (EMCS) tratado con láser de argón un mes antes (panfotocoagulación de la retina). La fotocoagulación panretinal es un tratamiento agresivo que se reserva para casos de retinopatía diabética proliferativa con características de alto riesgo. Se realiza a nivel ambulatorio, con anestesia tópica, en 2 ó 3 sesiones. Se aplica un total de 1500 quemaduras láser de intensidad moderada, distribuidas homogéneamente, sin apuntar a lesiones concretas. Una de las complicaciones es el EMCS que aparece en este caso. En la mácula se acumulan exudados duros de aspecto blanquecino a amarillento, que amenazan gravemente el centro de la mácula. Son depósitos extracelulares de lípidos y lipoproteínas. El paciente acude por pérdida rápida de visión. Al comprobarse el EMCS se procede a fotocoagulación focal dirigida selectivamente contra los microaneurismas y zonas de no perfusión capilar. Cuando las lesiones son más difusas, puede efectuarse fotocoagulación en rejilla, pero los resultados son peores. D) y E) El mismo ojo a los 4 meses y al año de tratamiento. El edema macular y los exudados duros desaparecen. Sin tratamiento el paciente habría quedado ciego.

la de formación estructurada y académica, con importantes vacíos legales sobre la titulación necesaria para emplear esta tecnología con fines médicos y quirúrgicos. Desde la SELMQ, junto a otras sociedades, se recuerda que cualquier tratamiento a un paciente es un acto médico y se trabaja para regular la situación en España y en otros países europeos con la misma situación. La industria que comercializa los equipos láser con fines estéticos o terapéuticos tiene la responsabilidad de no ofertar dichos productos a los profesionales que no les corresponde. Finalmente, el Ministerio de Sanidad deben determinar la cualificación de cada profesional médico regulando y delimitando los ámbitos de aplicación especializados, de acuerdo a la ley de especialidades médicas vigente en España y en la Unión Europea (25, 26).

Desde el comienzo de la Medicina y Cirugía láser en España a principios de los años 70, su desarrollo ha seguido el mismo camino que en otros países: el modelo reduccionista y el modelo integrador. El reduccionista considera el láser como un instrumento más que se puede utilizar en cada especialidad tradicional: Cirugía Plástica, Oftalmología, Neurocirugía, Otorrinolaringología, Ginecología, Urología, Traumatología, Cirugía General y Digestiva, Cirugía Oncológica, Odontología, etc. El modelo integrador considera que el láser es una modalidad terapéutica encuadrada dentro de la Medicina Fotónica, Laserterapia y Cirugía Láser que cuenta con unas bases científicas y de aplicación y con un cuerpo de doctrina propios igual que cualquier otra especialidad. El reduccionismo ha sido útil para incorporar rápidamente el láser y las energías electromagnéticas en todas las especialidades y por sus ventajas, han llegado rápidamente al paciente. El oftalmólogo o el cirujano plástico de práctica reduccionista, utilizan el láser como pura técnica, casi como autómatas. Les interesan buenos resultados siguiendo un protocolo rutinario; si ese protocolo es bueno y cuentan con suficiente destreza quirúrgica, los resultados pueden ser buenos. En cambio, tendrán dificultades para comprender porqué sus resultados son buenos, poca capacidad para mejorarlos y sin la lógica necesaria que precisa el análisis de los tratamientos multinivel. El oftalmólogo o el cirujano plástico que se interesan además por el modelo integral, entienden el láser como una herramienta compleja que se valora y critica a partir de unos fundamentos físicos, biológicos, instrumentales, clínicos y asistenciales que necesitan un estudio exhaustivo y multidisciplinar. Se interesan por la literatura especializada porque les permite modificaciones metodológicas en sus intervenciones que, muy probablemente, les serán beneficiosas. Sucede lo mismo en el resto de especialidades. Los

dermatólogos son quienes más han contribuido al desarrollo del modelo integrador, porque la piel representa un sistema biológico idóneo y de fácil acceso para estudiar las bases científicas de la interacción del láser con los tejidos. En cambio, la mayoría de oftalmólogos, los que más se han beneficiado de láser, permanecen demasiado anclados en el modelo reduccionista, que llevado a su extremo, concluye que el ojo nada tiene que ver con el cuerpo (25-27).

Continuando con la Oftalmología, la Dermatología y la Cirugía Plástica como especialidades en las que el láser cobra protagonismo y sometidas a la superespecialización, surgen sociedades y publicaciones sobre láser, exclusivas de ambas. En Oftalmología se limitan al láser para cirugía ocular, con publicaciones como el *Journal of Refractive Surgery*, *Ophthalmic Surgery Lasers and Imaging*, etc. Existen, al menos cincuenta revistas oftalmológicas en Medline con factor de impacto, que incluyen artículos sobre láser y tratamientos afines, junto a publicaciones sobre técnicas oculares independientes del láser, todas en la línea reduccionista limitada a las intervenciones oculares. En Cirugía Plástica, Estética y Reparadora también destacan sociedades sobre láser en la misma línea reduccionista limitada a los intereses del colectivo, como el *Journal of Cosmetic and Laser Therapy* y otras de interés común con la Cirugía Dermatológica. Al menos treinta publicaciones de ambas especialidades en Medline abordan artículos sobre láser junto a otros que nada tienen que ver con el mismo (25).

La realidad biológica y médica es que los principales cromóforos del ojo y de la retina son los mismos que los de la piel y también los que más interesan en Cirugía Plástica y en otros tipos de cirugía: el agua, la hemoglobina y la melanina. Por otro lado, los láseres más necesarios en Oftalmología son, probablemente, el de argón, Nd:YAG, excímeros, diodo y CO<sub>2</sub>, que también destacan entre los más importantes de la Cirugía Plástica. Se trata de los mismos láseres para especialidades diferentes que operan de modo idéntico. El significado de la PDT, de una foto-coagulación, de una reacción fotoquímica, fototérmica, fotodinámica o fotomoduladora, de una fototermólisis selectiva, de una ablación termodinámica, de un efecto fotodisruptivo, fotomecánico o fotoacústico, es el mismo y tiene la misma aplicación en todas las especialidades que tratan cada uno de los órganos o sistemas que definen las especialidades tradicionales. En este contexto es cuando el láser médico-quirúrgico, o la Medicina y Cirugía láser se afianza como especialidad autónoma, de carácter unitario, integral y a la vez multidisciplinar, que cuenta con sociedades y publicaciones que la avalan internacionalmente. La más destacada es la *American Society*

for Laser Medicine and Surgery (ASLMS) y su publicación *Lasers in Surgery and Medicine*, pero todos los países punteros en Biomedicina cuentan con sus respectivas sociedades nacionales que siguen la misma filosofía. La SELMQ española es la equivalente a la ASLMS norteamericana, por supuesto más modesta. Ambas sociedades apuestan claramente por el modelo integrador al igual que el resto de sociedades homólogas de los países europeos confederadas en la *European Laser Association* (ELA), cuya publicación oficial es *Lasers in Medical Science*. Entre las revistas de mayor celebridad en Medicina y Cirugía Láser destacan *Lasers in Surgery and Medicine*, *Lasers in Medical Science*, *Photomedicine Laser Surgery*, *Laser Therapy*, *Laser Medical Applications*, *Photodiagnosics and Photodynamic Therapy*, *Journal of Photochemistry and Photobiology*, *Biophotonics International*, *Journal of Biomedical Optics*, entre otras, la mayoría en inglés y el *Boletín de la SELMQ* en español (3, 26).

España es uno de los países donde se realizan más intervenciones estéticas con láser por habitante, en cambio la comunicación de la investigación clínica en este terreno es muy deficitaria si se compara con otras potencias. Lo mismo ocurre en Brasil, Méjico, Argentina, Venezuela, Portugal, Colombia, Chile, Bolivia y Perú, entre otros, donde la Cirugía Plástica con láser es practicada por grupos reconocidos de excelente nivel asistencial pero con escasa representación en la literatura internacional de prestigio tanto en español como en inglés. En Medicina, el inglés se impone como idioma científico universal y las publicaciones en español con factor de impacto en Medline son pocas y ninguna en la materia que nos ocupa (3, 25).

En los últimos años la SELMQ ha alcanzado una posición de liderazgo dentro de la ELA y de las sociedades internacionales, en gran medida por los acuerdos de colaboración con las Sociedades Británica, Italiana, Checa, Francesa y Holandesa. En las últimas reuniones de la Junta Directiva de la Sociedad se ha discutido el gran interés que supone establecer lazos corporativos con facultativos y sociedades del colectivo iberoamericano a través del *Boletín de la SELMQ* y de sus programas de investigación y formación. Según datos demográficos analizados por el Instituto Cervantes, el español se considera idioma oficial, oficial "de facto", preponderante o segunda lengua en España, América y excepcionalmente en algunas comunidades de los continentes africano y asiático. En Portugal y Brasil el idioma oficial es el portugués, pero la similitud con el español y los vínculos sociogeopolíticos y científicos que nos unen, implican una misma colaboración de analogía e identificación. En la materia que nos ocupa, Brasil y Por-

tugal cuentan con líderes mundiales de opinión y algunas innovaciones mundiales en materia de laserterapia proceden de México, Argentina, Colombia y de otros países no menos destacados. En este entorno quiere participar la SELMQ con propósitos de cooperación (3). A tal efecto, recientemente se acordó la creación de la Sección SELMQ-América para la colaboración conjunta y multicéntrica a través del *Boletín de la SELMQ* con los países y estados integrantes de un eje de identificación cultural, idiomático y científico formado por México, Brasil, Argentina, Portugal, Chile, Colombia, Perú, Venezuela, Cuba, Ecuador, Bolivia, Uruguay, Panamá, Nicaragua, Paraguay, Costa Rica, Honduras, Guatemala, El Salvador, República Dominicana, Puerto Rico, Texas, California, Nuevo México y España (27,28).

García Pumarino y Sánchez Olosco coinciden en que el cirujano plástico asiste a una demanda creciente de los tratamientos láser y que la incorporación de esta tecnología a la Cirugía Estética implica la necesidad de una amplia formación y actualización periódica dirigida a este campo. Por este motivo, en la formación MIR de esta especialidad ya se incorpora una docencia básica teórico-práctica sobre los sistemas láser, su interacción con los tejidos, las normativas de protección y seguridad, etc. (29). Con la tendencia a la superespecialización se puede optar por una formación específica en láser médico-quirúrgico que garantiza un conocimiento avanzado y una capacidad crítica, de opinión y de creatividad. Al mismo tiempo, con estancias en centros punteros de la comunidad hispana los futuros especialistas pueden formarse en las últimas tecnologías que aparecen en el mercado. La SELMQ ofrece a los facultativos de la Sección SELMQ-América las mejores herramientas para desarrollar su carrera profesional en el ámbito investigador, docente y asistencial; por una parte una Titulación Oficial de Post-Grado de Competencia en Medicina y Cirugía Láser y por otra, el *Boletín de la SELMQ* como referente internacional de la comunicación en español sobre Medicina y Cirugía Láser en todas sus especialidades, incluyendo la Cirugía Plástica entre las más destacadas (26).

Cuando el especialista con visión reduccionista hacia su materia de interés trata de comprender cómo actúan el resto de láseres en otras especialidades pensando en incorporarlos a la suya, comienza a plantearse interrogantes. El más común, al principio, es entender porqué algunos láseres con longitud de onda muy parecida, de nivel energético idéntico, pueden actuar de forma radicalmente distinta. La respuesta razonada requiere del modelo integral. La longitud de onda de un láser es importante porque indica la especificidad hacia el cromóforo y porque influye en la



capacidad de penetración en el tejido, pero cada tejido tiene comportamientos parecidos y diferentes. En el caso de la piel, las longitudes entre 400-1000nm se absorben poco por el agua. En este intervalo de longitudes, a mayor longitud de onda mayor capacidad de penetración. En cambio en el espectro IR medio y lejano el cromóforo dominante es el agua y se consigue la vaporización propia de los tratamientos ablativos. El motivo por el cual algunos láseres con longitudes de onda muy diferentes pueden provocar un efecto parecido, o viceversa, se debe a que el resto de parámetros dosimétricos (emisión continua o pulsada, duración de los pulsos, tamaño del spot, potencia, energía, irradiancia y fluencia) son preponderantes a la longitud de onda en el momento de practicar la cirugía, en cualquiera que sea el órgano corporal intervenido.

En colaboración con el Colegio Oficial de Médicos de Barcelona y con la Comisión de Formación Continuada del Sistema Nacional de Salud Español, desde 2004 se convoca anualmente en Barcelona (España) el Diploma de Competencia en Medicina y Cirugía Láser, de 220 horas lectivas, exclusivo para médicos y supervisado por la Comisión de Docencia de la SELMQ y coordinado por el coautor de este artículo (PMC). Se trata de la primera titulación de tales características con validez oficial en España, a la que también pueden acceder cirujanos del resto de países de habla hispana con titulación homologada (30). El objetivo es garantizar unos conocimientos de alta cualificación en las aplicaciones médico-quirúrgicas del láser y de las fuentes lumínicas, tanto teóricos como prácticos, incluyendo el manejo de diferentes láseres quirúrgicos en vísceras animales, en pacientes y con prácticas de quirófano con láseres de alta potencia (30).

La Fundación Antoni de Gimbernat, creada en el año 1990 tiene la finalidad de investigar, promover, fomentar, desarrollar, divulgar y aplicar terapéuticamente las nuevas tecnologías en Medicina; atiende en particular a los criterios de seguridad y eficacia. Su sede radica en el Instituto Médico de Vilafortuny, ubicado en el municipio de Cambrils, Tarragona (España). Desarrolla estudios de investigación y de seguimiento clínico en el área médica y tiene una actividad académica cada año. Ha colaborado en el Master sobre "Aplicaciones del Láser", en la Universidad Rovira i Virgili y, actualmente participa en el Curso de formación "Master en Láser y Fototerapia en Patología Dermatoestética" del Colegio de Médicos de Barcelona a través de su Presidente y coautor de este artículo (MAT) que es el coordinador del referido Master. La Fundación Antoni de Gimbernat organiza también cursos de aprendizaje bajo tutoría, sobre láser

en Medicina que son referente internacional para los médicos que desean conseguir una experiencia en el arte de aplicar la tecnología láser en cirugía. La experiencia adquirida en 25 años de cursos anuales sobre láser, en los que el Ayuntamiento local ha prestado su colaboración y soporte, ha sido positiva y anima a seguir trabajando en esta línea que actualmente se dirige a la comunicación electrónica por Internet para mejorar y proyectar una información actualizada.

El Boletín de la SELMQ sobre Láser Médico-Quirúrgico considera para publicación artículos escritos en español sobre Fotónica Médica, Medicina y Cirugía láser, en todas sus especialidades y ciencias básicas (26). Actualmente se distribuye a los socios y se limita a nivel nacional. El objetivo previsto para el próximo año es incrementar la difusión y promocionarlo en la comunidad iberoamericana de la Sección SELMQ-América, fomentando la comunicación de la investigación sobre Fotomedicina y Cirugía láser en nuestra lengua. Lo más difícil es conseguir artículos originales de la calidad necesaria para satisfacer al lector exigente. No obstante, muchas intervenciones practicadas con láser por eminentes cirujanos plásticos del entorno hispano, incluyen elementos originales muy ventajosos e inéditos. Difundir estos conocimientos es el mejor indicador de renombre de sus artífices, que figuran como autores en las correspondientes publicaciones en provecho del eje iberoamericano de colaboración definido por la SELMQ (28).

El futuro del láser en la Cirugía Estética y Plástica latinoamericana en los próximos años, dependerá de los lazos de unión que se establezcan entre las sociedades nacionales iberoamericanas que centran su interés tanto en la Cirugía Estética como en el láser médico-quirúrgico. La mayoría de naciones hispanas cuentan con una sociedad nacional de Cirugía Plástica cuyos socios representan un foro de especialistas en contacto con los avances que aparecen fuera del país y la pretensión de incorporarlos como pioneros en el tratamiento. La presente publicación, Cirugía Plástica Ibero-Latinoamericana, es la Oficial de la Federación Iberolatinoamericana de Cirugía Plástica (FILACP), con voz y voto dentro de la *International Plastic Reconstructive and Aesthetic Society* (IPRAS), ha logrado formar parte de la Plataforma SciELO (*Scientific Electronic Library Online*), inicialmente formada por SciELO Brasil, Chile, Cuba, España y Venezuela, a la que luego se han incorporado nuevos países (31). Es la revista científica en español más calificada en Cirugía Plástica y Estética, pero todavía no se incluye en Medline por la injusta dificultad que supone la barrera lingüística para todas las publicaciones científicas en idiomas distintos al inglés, en el momento de ser consultadas y citadas. El Boletín de

la SELMQ está lejos de tal prestigio pero cuenta con buenas previsiones dado que el crecimiento de las publicaciones sobre láser médico-quirúrgico multidisciplinar en Medline es mucho más marcado en comparación con el del resto de disciplinas (3, 25).

Tanto en el Boletín de la SELMQ (26-32), como en Cirugía Plástica Iberoamericana (14, 23, 31, 33, 34), encontramos trabajos sobre láser cuya calidad, en ocasiones, nada tiene que envidiar a la que aparece en la mejor prensa anglosajona. Desde la SELMQ se presta especial atención a publicaciones de consenso entre sociedades científicas y de tipo multicéntrico entre grupos de especialistas europeos e iberoamericanos destacados en alguna de las aplicaciones lumínicas o láser en sus respectivas especialidades (35). También se priorizan nuevos documentos oficiales sobre la legislación en las instalaciones para uso clínico del láser y las competencias profesionales para cada aplicación (36).

IMC-Investiláser (Sabadell, Barcelona, España) elaboró un proyecto de investigación sobre bases de datos y fuentes de información reconocidas relacionadas con la Fotomedicina y el Láser Médico-Quirúrgico. Concluyó con el trabajo: "Estado actual del conocimiento en Medicina y Cirugía láser: Estudio de investigación original, datométrico, terminométrico y conceptológico 1961-2007", Segundo Premio Internacional de la Fundación Antoni de Gimbernat 2007 (25). La conclusión fundamental fue que la calidad técnica y asistencial en esta materia, en el ámbito hispano, no es equiparable a la investigación, docencia y comunicación de la investigación que aparece en Internet o Medline. Todos los indicadores utilizados para catalogar el factor de impacto de una publicación científica se obtienen a partir del número de citas que aparecen en publicaciones indexadas diferentes durante un período de tiempo concreto. La mayor parte de publicaciones importantes sobre láser escritas en español quedan ocultas a los mecanismos rutinarios de búsqueda de información biomédica. IMC-Investiláser propone tres modelos de investigación en Fotomedicina y Láser Médico-Quirúrgico: la investigación básica, investigación clínica e investigación bibliográfica, todas ellas de gran utilidad para la práctica clínica y con publicaciones destacadas en español (35).

## Conclusiones

Ahora más que nunca, la presencia del cirujano plástico en las sociedades multidisciplinarias sobre láser supone un privilegio y una necesidad. Es influyente que los cirujanos latinoamericanos que sobresalen en la literatura anglosajona del sector láser, den a conocer sus propios trabajos y el de otros colegas lati-

nos aparecidos en documentos oficiales y en revistas científicas hispanas, que por su interés o aportación merecen ser citados. La Junta Directiva de la SELMQ propone, en un primer paso, la creación de un comité de expertos en cada especialidad y técnica de la Medicina Fotónica y la Cirugía Láser. Desde aquí animamos a los cirujanos plásticos hispanoparlantes a participar en nuestra Sociedad, bajo el modelo integrador que se defiende aquí, con objetividad y argumentos.

## Dirección del autor

Dr. Pedro A. Martínez-Carpio

IMC-Investiláser.

C/ Sarret, 13. 08205 Sabadell, Barcelona, España.

e-mail: pmc@investilaser.com

## Bibliografía

1. Editorial. Investigación y Clínica Láser 1988; 5: 41.
2. Editorial. Boletín CDL 1988; 17: V.
3. **Martínez-Carpio PA, Vélez M.:** "Medicina y Cirugía Láser". Barcelona: CEC-COMB, 2008.
4. **Condori-Diburga H.:** "Láser en dermatología". Revista Peruana de Dermatología, 2002, 12, 2.
5. **Tamura BM, Tamura PT, Chang B.:** "Evaluación del tratamiento para rejuvenecimiento con LED (Light Emitting Diodes)". Dermatología Venezolana. 2007, 45,1.
6. **Trelles MA., Verkruyse W., Mayayo E., Velez M., Pickering JW.:** "Vessel hialinisation phenomenon in the laser treatment of tuberous hemangiomas and port wine stains". J. of Dermatol. Science 1995, 9: 70.
7. **Gigo-Benato, D., Geuna, S., and Rochkind, S.:** "Phototherapy for enhancing peripheral nerve repair: A review of the literature". Muscle Nerve 200, 531: 694.
8. **Harrington A, Weiss MA.:** "Periorbital skin resurfacing using an Er-Yag 350 us pulse: Results in 50 patients". Lasers Surg Med 1998; 23: suppl 10:34.
9. **Trelles MA, Allones I., Luna R.:** "Facial rejuvenation with a nonablative 1320 Nm Nd:Yag Laser . A preliminary clinical and histologic evaluation" Dermatol. Surg. 2001, 27, 2: 111.
10. **Trelles MA., Allones I.:** "Tratamiento láser de los hemangiomas planos: nociones generales" Patología vascular 2002, 7, 4: 939.
11. **Trelles MA., Allones I., Moreno-Arias GA., Vélez M.:** "Becker's naevus: a comparative study between Erbium:YAG versus Q-switched Neodinium YAG: clinical and hystopathological findings". Br. J. Dermatol. 2005, 152: 208.
12. **Trelles MA., Cisneros JL., Sánchez J., Sala P., Mayayo E., Rigau J.:** "Eliminación de los tatuajes con Láser de CO<sub>2</sub>". Cir. plást.iberolatinoam. 1989, 15, 3: 221.
13. **Apfelberg DB.:** "Intralesional laser photocoagulation-steroids as an adjunct to surgery for massive hemangiomas and vascular malformations". Ann Plast Surg 1995, 35: 144.
14. **Brualla A.:** "Contribución del láser en el tratamiento de las malformaciones venosas congénitas de tipo cavernoso". Cir. plást.iberolatinoam.1996, 3: 259.
15. **Clement M., Daniel G., Trelles MA.:** "Optimising the desing of a broad-band light source for the treatment of skin." J. of Cosmetic and Laser Theray 2005, 7: 177.
16. **Trelles MA., Vélez M.:** "Comentario al trabajo Consideraciones en torno al nevus celular congénito, ¿tratamiento quirúrgico o laserterapia? De J. Quetglas y col." Cir.plást.iberolatinoam. 1998, 24, 1: 37.
17. **Brychta P.:** "Burn and reconstructive surgery clinic". Acta Chir Plast 2003, 45: 71.
18. **Trelles MA., Vélez M., Sala P., Bell G.:** "Carbon Dioxide Laser blepharoplasty. Advantages and disadvantages". Ann.Plást. Surg., 1991, 27, 2: 180.
19. **Trelles MA, Pardo L, Chamorro JJ, Bonanad E, Allones I, Buil C, Luna R.:** "Er:YAG laser as a method of deepithelization in

- corrective and reductive breast surgery". *Ann Plast Surg* 2005, 55: 122.
20. **Trelles MA., Pardo L., García Solana I., Barrado P.:** "Cirugía de la ptosis palpebral con Láser CO<sub>2</sub>". *Revista D'Or de Oftalmología* 1999, 3 er. Trimestre: 53.
  21. **Martínez-Carpio PA., Alemán E.:** "Información al paciente sobre la cirugía óculo-plástica" Barcelona. Centro de Oftalmología Bonafonte, 2006.
  22. **Trelles MA, Baker SS, Ting J, Toregard BM.:** "Carbon dioxide laser transconjunctival lower lid blepharoplasty complications". *Ann Plast Surg* 1996, 37: 465.
  23. **Ramírez OM, Novo Torres A, Volpe ChR.:** "El ojo hermoso". *Cir.plást. iberolatinoam.* 2007,33: 79.
  24. **Martínez-Carpio PA, Bonafonte Márquez E, Heredia García CD, Bonafonte Royo S.:** "Eficacia y seguridad de la inyección intravítrea de bevacizumab en el tratamiento del glaucoma neovascular: revisión sistemática". *Arch Soc Esp Oftalmol* 2008, 83: 579.
  25. **Martínez-Carpio PA.:** "Estado actual del conocimiento en Medicina y Cirugía láser: estudio de investigación original, datométrico, terminométrico y conceptológico 1961-2007". Segundo Premio Internacional de la Fundación Antoni de Gimbernat 2007. Sabadell: IMC-Investiláser, 2007.
  26. *Boletín de la SELMQ* 2008; 6 (20): 1.
  27. **Martínez-Carpio PA, Vélez M, Trelles MA.:** "La Sociedad Española de Láser Médico-Quirúrgico y su representación multidisciplinar". *Boletín SELMQ* 2009; 21: 1.
  28. **Martínez-Carpio PA.:** "La investigación en fotónica médica, fotomedicina y láser médico-quirúrgico". *Boletín SELMQ* 2009, 21: 15.
  29. **García Pumarino R, Sánchez Oloso A.:** "Láser, luz pulsada, radiofrecuencia y otras fuentes de energía: ¿complemento ocasional a la Cirugía Plástica?". *Cir.plást iberolatinoam* 2008, 34: 61.
  30. **Torras Corbella A.:** "El Centro de Estudios Colegiales inicia el primer curso completo de medicina cirugía láser de Hispanoamérica". Colegio Oficial de Médicos de Barcelona. Servicio de Información Colegial 2006, 116: 42.
  31. **Vaquero Pérez MM.:** "Cirugía Plástica Ibero-Latinoamericana On Line". *Cir.plást iberolatinoam* 2006, 32 (1).
  32. **Castillo M., Serena R.:** "Tratamiento de tatuaje profesional con láser Nd:YAG Q-Conmutado". *Boletín de la SELMQ* 2006, 7, 19: 8.
  33. **Trelles MA, Pardo L, Trelles O et al.:** "Seguimiento comparativo clínico e histológico del rejuvenecimiento de la piel con láser Coherent y Sharplan". *Cir.plást iberolatinoam* 1999, 38: 58.
  34. **Llanos S, Danilla S, Cavada G et al.:** "Comparación del dolor secundario a lipoaspiración tradicional versus lipólisis láser: estudio prospectivo". *Cir.plást iberolatinoam* 2007, 33: 221.
  35. **Martínez-Carpio PA, Heredia García CD, Angulo Llorente I, Bonafonte Márquez E, De Ortueta D, Trelles MA.:** "Estado actual de la cirugía refractiva: bases fundamentales para la consultoría médica en atención primaria". Presentación del Prof. Ioannis G. Pallikaris. Documento de Consenso de la SELMQ. *Boletín de la SELMQ* 2008, 20: 4.
  36. **Vélez González M.:** "Nueva Clasificación Europea de los Láseres UNE EN 60825-1/A2: 2002". *Boletín de la SELMQ* 2008; 20: 14.